



Jean-François Papon



Christine Bach



Jean-Yves Cochet



Mai Lan Tran

Journée sinus, un pari gagné!

Singulière, la Journée du 11 octobre 2018 a donné la parole à des chirurgiens-dentistes et à des médecins ORL, ces derniers, si l'on peut dire, étant loin de nos préoccupations habituelles mais en même temps tellement proches... En effet, sans qu'il y ait une guerre de frontière entre l'odontologie et l'ORL, nos deux professions naviguent l'une à côté de l'autre et, parfois, s'aventurent dans une zone dont les limites ne sont pas toujours évidentes. Et cela concerne aussi bien les pathologies que les traitements. Le meilleur moyen de bien

cohabiter consiste à connaître l'autre et à se familiariser avec la frontière, parfois ténue, entre les deux domaines. C'est précisément l'objectif que se sont fixé les quatre conférenciers de la journée intitulée « Le sinus de fond en comble ». Concrètement, le Pr **Jean-François Papon** a exploré le vaste domaine des sinus (et pas seulement le sinus maxillaire) et l'extraordinaire complexité anatomique de ce territoire : sa physiologie, ses pathologies et, enfin, les interactions nombreuses entre cette sphère et la nôtre. **Christine Bach** a prolongé cette découverte en abordant sous

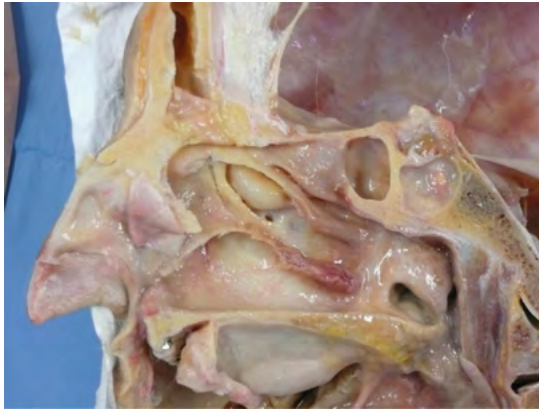son éclairage l'aspect clinique : tout ce qui peut advenir dans la sphère ORL peut interagir dans le domaine oral et inversement. Ensuite, c'est donc tout naturellement que **Jean-Yves Cochet**, avec son talent habituel, a exposé l'endodontie et ses interférences avec les sinus. Enfin, la journée s'est terminée avec **Mai Lan Tran**. Elle nous a parlé d'implantologie, qui côtoie et pénètre parfois la sphère ORL sans l'agresser. Deux disciplines séparées mais bienveillantes l'une vis-à-vis de l'autre que nous avons découvert tout au long de la journée.

Philippe Milcent

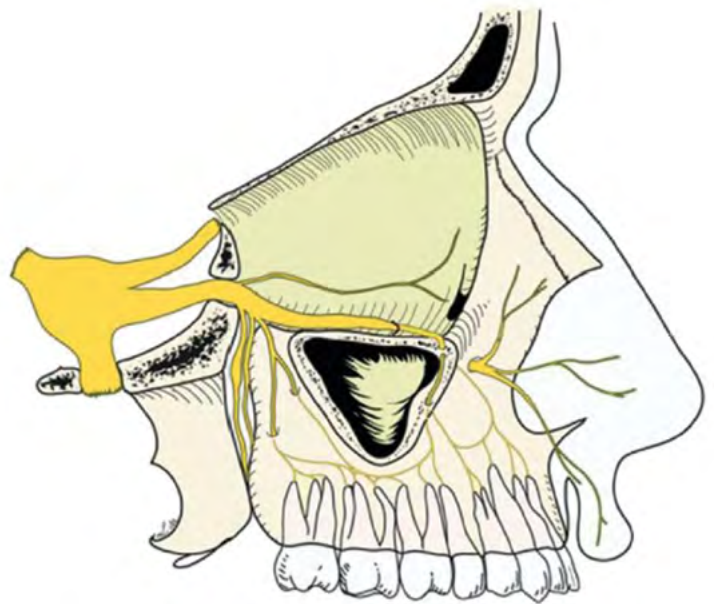


Aperçu de l'intervention de Jean-François Papon

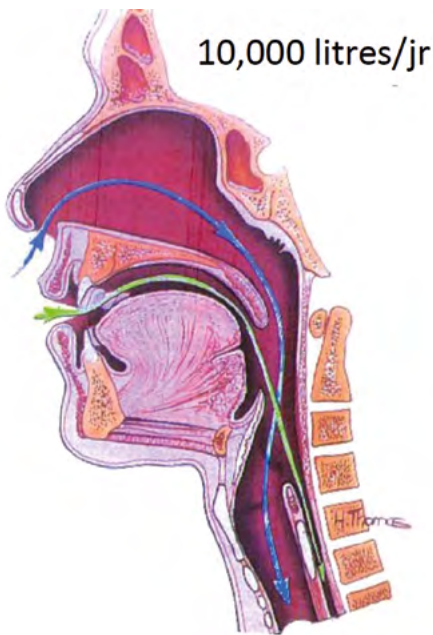
Les fondamentaux du sinus maxillaire



Anatomie des sinus
L'éthmoïde, le sinus frontal et le sphénoïde

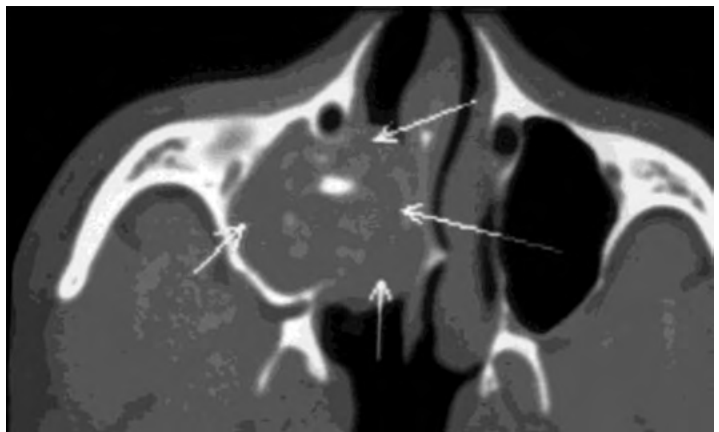


Voies afférentes du nerf trijumeau (v1 et v2)
- Fibre de type A : douleur immédiate
- Fibres de type C : douleur intégration central



10,000 litres/jr

Physiologie naso-sinusienne avec thermorégulation (30 °C), humidification (95 %), défenses et olfaction.



Anomalies sinusiennes au scanner du massif facial : les opacités hétérogènes.



Philippe Bianeis Le Palais (56)

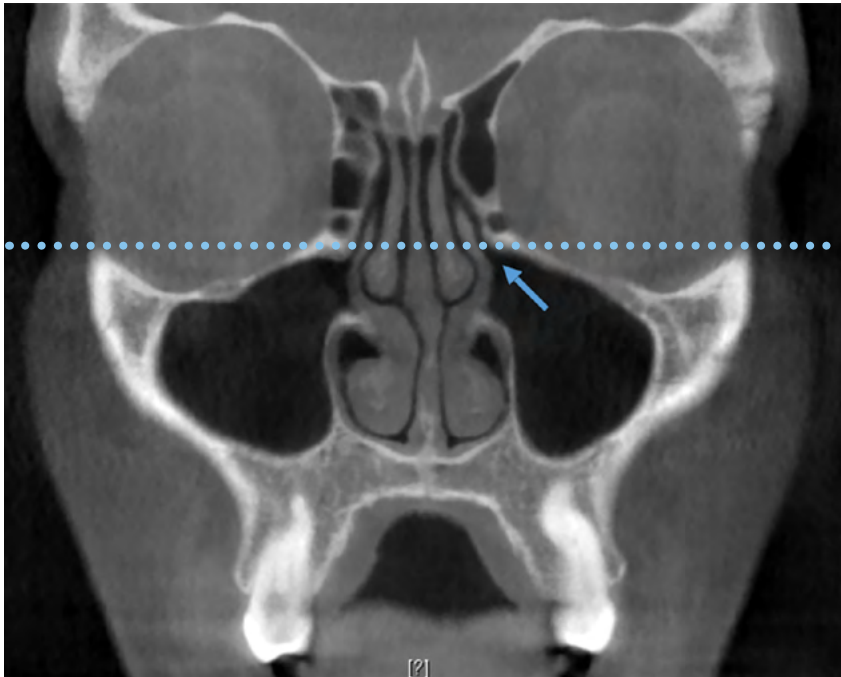
“ L'imagerie d'aujourd'hui n'existait pas lorsque je me suis formé il y a maintenant 30 ans ! C'est fantastique de voir des imageries 3D et celles provenant de caméras qui nous permettent d'observer des tissus que l'on ne voit jamais. Cette interdisciplinarité a élargi ma culture professionnelle et générale. Par ailleurs, je reste bouche bée devant le haut niveau de qualification et le parcours des conférenciers de la Journée. C'était une journée atypique, totalement réussie. À l'avenir, je regarderai davantage les sinus via les panoramiques, seul outil pertinent à notre disposition pour les observer. ”



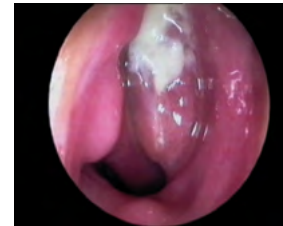

Aperçu de l'intervention de Christine Bach & Jean-Yves Cochet

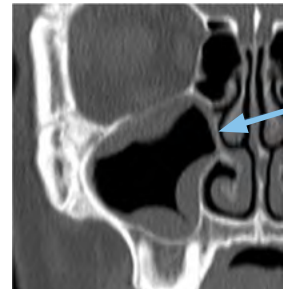
Les principales pathologies du sinus maxillaire, diagnostic et traitement



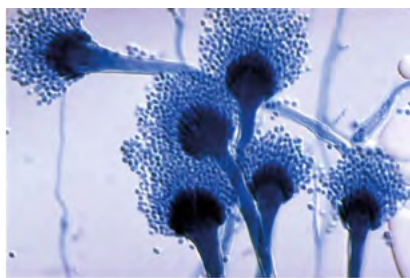
Sinus maxillaire
La cavité s'ouvre sur les fosses nasales par un ostium.



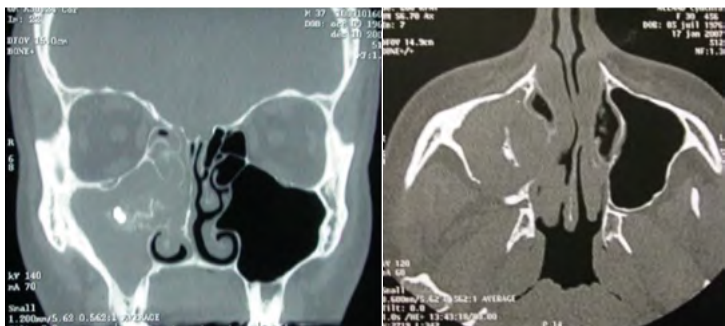Sinusite maxillaire aiguë
Colonisation bactérienne de la muqueuse sinusienne
> rhinorrhée purulente.
(rhinoscopie antérieure, méat moyen gauche)



Blocage ostial
par oedème inflammatoire



Aspergillus fumigatus



Aspergillose maxillaire

- Affection mycosique du sinus
- Sinusite fongique non invasive (balle fongique) se développe souvent autour d'un corps étranger intrasinusien (pâte d'obturation) MAIS atteinte des sinus ethmoïdaux et sphénoïdaux.



Antonin Bats, Le Bourget-du-Lac (73)



Grâce à cette formation, j'ai entendu plusieurs points de vue (chirurgien-dentiste et médecin) sur l'appréhension du sinus et plus précisément sur le soulèvement de sinus lors de réhabilitations implantaire. Voilà précisément l'intérêt d'une journée interdisciplinaire.

J'ai obtenu beaucoup d'informations, en particulier sur l'analyse radio du sinus. Un message que j'ai particulièrement retenu : il faut rester humble face à la chirurgie, et adresser rapidement quand on sort de nos champs de compétence. C'est la première fois que j'assistais à une journée SOP et j'en suis sorti ravi!




Flash-back / Journée du 11 octobre 2018



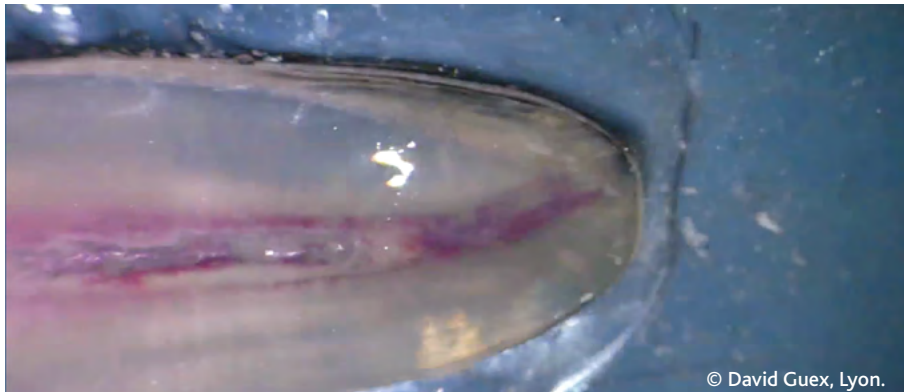
Aperçu de l'intervention de Christine Bach et Jean-Yves Cochet



Endodontie et ORL: prévention et traitement des sinusites maxillaires

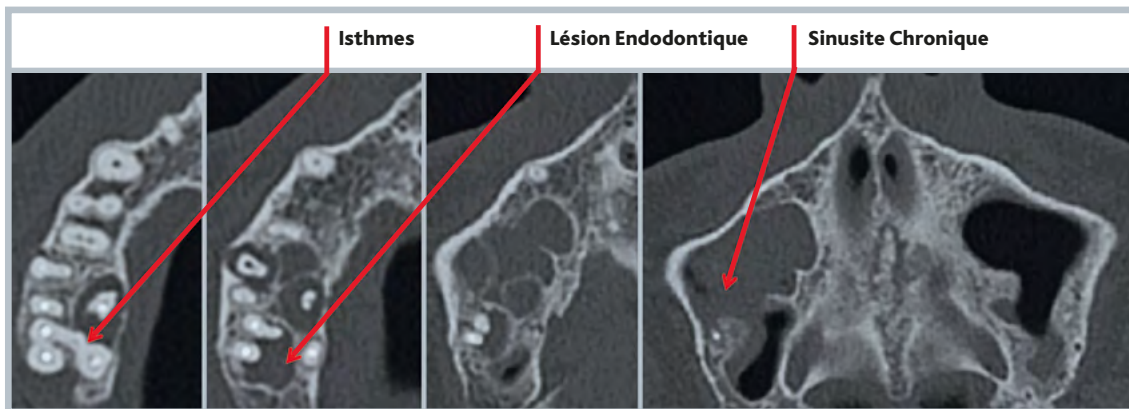


La complexité du système canalaire.



© David Guex, Lyon.

Action du laser Erbium: Yag.



Symptômes de sinusite chronique

RETROUVEZ L'INTÉGRALITÉ
DE LA JOURNÉE SUR
www.sop.asso.fr



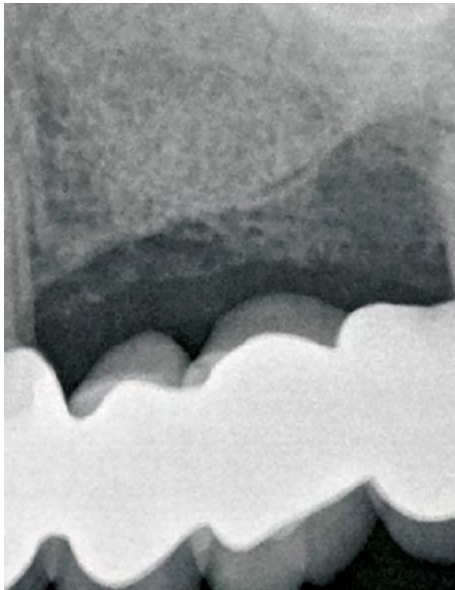
ADHÉREZ À LA SOP
ET ACCÉDEZ AU REPLAY
DE CETTE JOURNÉE
ET À + DE 100 REPLAYS
DE NOS JOURNÉES
ACCESSIBLES EN LIGNE

Bulletin
cahier
central

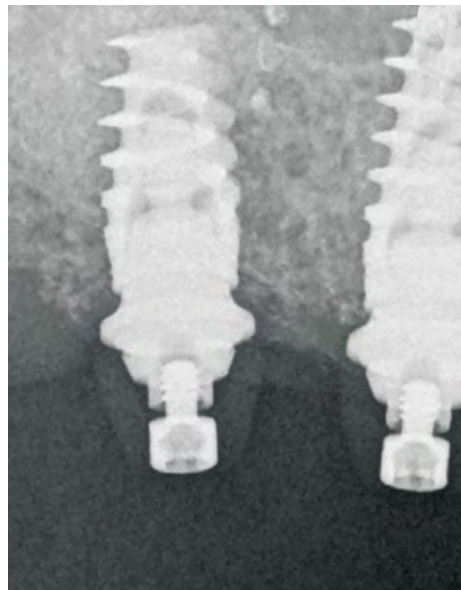


Aperçu de l'intervention de Mai Lan Tran

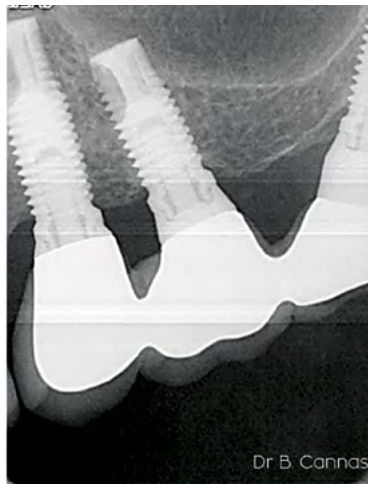
Les greffes sinusiennes: indications, techniques et alternatives



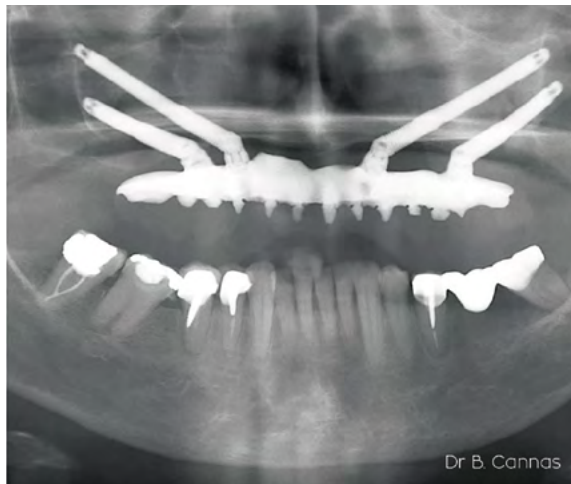
Greffes sinusiennes et implants
Sinus / Abord latéral



Greffes sinusiennes et implants
Cosinus / Abord crestal et pose des implants simultanés.



Greffes sinusiennes et implants
Tangente / Implants courts, angulés, zygomatiques



Frédéric Chandeclerc, Cugnaux (31)

“ C'est original d'inviter au sein d'une même séance des ORL et des chirurgiens-dentistes. Leur éclairage respectif m'a permis de mieux comprendre les relations dents-sinus et ainsi dépister plus rapidement les pathologies dento-sinusiennes. L'objectif: traiter si la pathologie est d'origine dentaire, notamment les sinusites et aspergilloses, ou ne pas hésiter à orienter rapidement le patient vers le bon professionnel. Mention spéciale faite à l'intervention du docteur Cochet qui a présenté une iconographie splendide. ”