Economie tissulaire et chirurgie implantaire : extraction-implantation et expansion osseuse.

Mots clés :
Résorption osseuse
Extraction
Implant
Expansion
Vascularisation

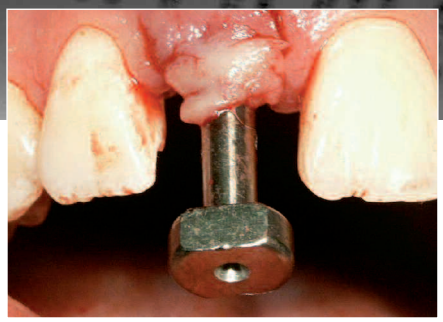

Tissue conservation and implant surgery : immediate implant after extraction and bone expansion.

Keywords :
Bone resorption
Extraction
Implant
Expansion
Vascularization

Georges KHOURY

Ex-A.H.U. Faculté de chirurgie dentaire Paris 7

résumé

Quand l'économie tissulaire est évoquée, elle fait inconsciemment référence aux soins conservateurs, tant le souci de soins à moindre délabrement a été un objectif et un fil conducteur de l'ensemble des praticiens en odontologie. L'économie du tissu dentaire à visée de restauration esthétique, telles que les facettes cosmétiques, a également emboîté le pas de cette logique. Qu'en est-il de la chirurgie en général et de l'implantologie en particulier ? L'implantologie se positionne comme acteur principal de l'économie tissulaire de par son indication même. La mutilation des organes dentaires afin de remplacer une dent absente par une prothèse fixe conventionnelle, va à l'encontre de l'économie tissulaire évoquée. L'obligation médico-légale d'information de cette technique (au même titre que les techniques conventionnelles) et la notion de « mutilation volontaire » évoquée dès lors que cette alternative n'est pas proposée, en sont les preuves absolues. Le souci de maintien osseux à visée implantaire est primordial. Même si la pose d'implant dans les volumes faiblement altérés reste possible, l'esthétique déficiente qui en résulte ainsi que les axes de compromis implantaires adoptés, non conformes à l'application des forces, compromettent la réussite du traitement par rapport aux standards actuels. Quand la résorption osseuse est majeure, le recours à des greffes par prélèvement autogène est la règle. La réparation osseuse du site de prélèvement sera partielle, aboutissant à une réduction de volume du tissu osseux final, allant à l'encontre du principe d'économie tissulaire. Le but de cet article est de passer en revue deux approches implantaires qui se fixent comme objectif la préservation du capital osseux initial et son optimisation sans prélèvement secondaire. Ainsi seront abordées, en premier, l'extraction implantation immédiate et, en second, l'expansion osseuse.

abstract

When tissue conservation is addressed, it unconsciously refers to conservative treatment while less destructive care has been an objective and a vital principle for all practitioners in dentistry. Tooth tissue conservation for aesthetic restorations such as cosmetic veneers also closely followed this logic. What is the status of surgery in general and particularly implantology in this direction? Implantology positions itself as the main actor in tissue conservation due to its own indication. A removal of dental organs in order to replace the absent organ by conventional fixed prosthesis violates the evoked tissue conservation. The legal obligation of medical information for this technique (as in conventional techniques) and the notion of evoked « intentional removal », when this alternative is not proposed, are absolute proofs. A preservation of bone for implant placement is essential. Even if implant placement in weakly altered bone volumes remains possible, the resulting deficient aesthetics as well as the adjusted axes of adopted implant, not conforming to the force application, compromise the treatment success compared to the current standards. When bone resorption is significant, autogenic grafts are indicated. This practice is, however, contradictory to the tissue conservation principle due to a partial repair of the harvest site leading to a reduced volume of the final bone tissue. The purpose of this article is to review two implant approaches with an objective to preserve and optimize the initial bone capital without bone harvest and secondary grafting. Immediate implant after extraction will thus be firstly approached and bone expansion in the second.

soumis pour publication le 14/11/07
accepté pour publication le 17/09/08

L'extraction implantation immédiate

L'extraction implantation immédiate associée ou non à une mise en charge immédiate de l'implant se fixe comme objectifs les points suivants :

- préservation du volume osseux initial,
- préservation des tissus mous adjacents :
  - préservation des tissus kératinisés,
  - préservation des papilles.

Afin d'illustrer ces objectifs, il est important de passer sommairement en revue la cicatrisation osseuse après avulsion. Schématiquement nous assistons à la formation initiale d'un caillot le premier jour, suivi à 3 jours par la formation d'un tissu de granulation dans l'alvéole :

- au quatorzième jour débute la substitution de ce tissu par du tissu conjonctif et le début de minéralisation à partir des parois résiduelles,
- à 30 jours le tissu osseux est formé et s'installe alors une phase de remodelage, qui aboutira à 60 jours à la formation d'os mature.

En l'absence de stimulation interne par la racine extraite, cet os s'atrophie et subit une perte volumétrique. Cette perte initialement transversale concernera secondairement le sens axial. Sa vitesse est variable selon les individus et leur état général. Elle est inéluctable et un remodelage des tissus mous sus-jacents va s'y associer.
La maîtrise de la résorption peut fournir un premier argument à l'extraction-implantation immédiate. La nature de l'implant et le phénomène d'ostéointégration qui résulte de sa mise en contact avec le tissu osseux sont synergiques de la cicatrisation osseuse.
L'économie faite par la préservation du capital osseux et par l'absence d'une deuxième intervention peut également justifier le recours à l'implantation immédiate. Initialement la pose d'implants était associée à des lambeaux d'accès. Dans cette technique, ceux-ci sont inutiles sauf si une perte osseuse de la table vestibulaire impose une régénération associée.
Les avantages de cette chirurgie sans lambeau sont multiples. La préservation de la vascularisation de la table osseuse vestibulaire est essentielle du fait de sa minceur. Toute rupture vasculaire à son niveau la fragiliserait et la résorberait. Le périoste est en effet responsable à 80 % de la vascularisation osseuse, comparé à la vascularisation interne (centromédullaire) qui n'est que de 20 % (Chanavaz 1995). De plus, l'absence de racine et le vide ainsi créé atténue considérablement l'apport vasculaire interne. Le décollement d'un lam-

Immediate implant after extraction

Immediate implant after extraction associated or not to immediate implant loading has the following goals :

- preservation of the initial bone volume,
- preservation of adjacent soft tissues :
  - preservation of keratinized tissues,
  - preservation of dental papillas.

To illustrate these goals, it is important to briefly review the process of bone healing after extraction.
Schematically, initial clot is formed at the first day, followed 3 days later by granulation tissue formation in the tooth socket :

- at the fourteenth day, this tissue is replaced with connective tissue and the beginning of mineralization starts from the residual walls,
- at thirty days, bone tissue is formed and then a remodeling phase takes place, which will end at sixty days in the formation of mature bone.

In the absence of internal stimulation by the removed root, this bone becomes atrophic and undergoes a volumetric loss. This loss initially occurs in the transversal direction then later the axial direction. It is inevitable although at variable speed depending on individuals and their general status. Subjacent soft tissue remodeling then follows.
Immediate implant after extraction finds its indication at this first level through the resorption control. The implant's nature and the osteointegration phenomenon resulting from the contact of implant with bone tissue are synergic of bone healing.
Bone conservation with implant placement takes place both in immediate implant placement for the initial bone capital and during the second intervention if the placement was delayed. Initially, access flaps were associated to implant placement. However, the knowledge of healing phenomenon has brought us to a reconsideration of the technique without flap, except when a bone loss on the buccal cortical plate imposes an associated regeneration.
Advantages of the surgery without flap are multiple. A preservation of the buccal bone plate's vascularization is essential due to the bone's thinness. Any vascular rupture at this level can weaken this bone leading to its resorption. Periosteum is indeed responsible for 80 % of bone vascularization, compared with internal vascularization (centromedullar) which is only 20 % (Chanavaz 1995). Moreover, the absence of root and thus the space created considerably attenuate the inter-

Fig. 1 : Aspect prothétique et parodontal d'implant en site molaire, implanté en différé. Réduction des tissus mous du fait de la résorption post extractionnelle.

Prosthetic and periodontal condition of the implant on molar site, delayed implant placement. Reduced soft tissue resulting from post-extraction resorption.

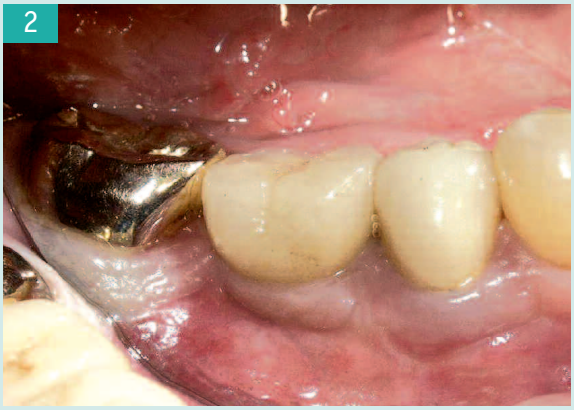

Fig. 2 : Dans le cas cette première molaire implantée en post extractionnel immédiat, les tissus durs et mous ont été préservés. Noter la bandelette kératinisée homogène en périphérie de la dent.

In this case, the first molar implanted immediately post-extraction, hard and soft tissues were preserved. Homogeneous keratinized band surrounding the tooth is noted.

beau privera cette même zone fragile de son flux vasculaire majeur.
Il est aisé de comprendre les résultats d'une ischémie qui s'installe et les conséquences d'une altération du remodelage et d'une résorption secondaire.
Cette résorption, même minime, peut avoir des conséquences fâcheuses en terme esthétique, même si la stabilité et la fonction sont maintenues.
Toute perte osseuse va entraîner un remodelage des tissus mous de surface.
Malgré le respect de l'anatomie dentaire et un volume osseux suffisant pour recevoir un implant (**Fig. 1**), cette première molaire montre une muqueuse kératinisée affinée différente des dents adjacentes.

En l'absence de foyer infectieux, afin de maintenir ce tissu kératinisé, l'implantation immédiate peut être indiquée.
Afin d'optimiser le résultat et de maintenir les tissus mous à leur niveau initial, la pose d'un pilier de cicatrisation de dimension adéquate permet d'obtenir l'étanchéité périphérique sans décollement de lambeau ni déplacement des tissus mous. Ainsi la cicatrisation de l'ensemble est accélérée du fait d'une préservation optimale de la vascularisation **(Fig. 2)**.
Dans le secteur antérieur, ces chirurgies sans lambeau peuvent également être indiquées.

nal vascular contribution. Flap elevation will deprive this fragile zone from its major vascular flux.
Resultant ischaemia and its consequences will take place leading to altered remodeling and secondary resorption.
This resorption even minimal can have deleterious consequences in term of aesthetic, although stability and function are maintained.
Any bone loss even minimal will lead to a remodeling of surface soft tissues.
On the **Figure 1**, in spite of the respect for dental anatomy of this first molar and sufficient bone volume, the keratinized mucosa became thinner and marked when compared with the peridental condition of the adjacent teeth.
To maintain this keratinized tissue, immediate implant placement can be indicated in the absence of infection.
To optimize the result and maintain soft tissues at their initial level, placement of a healing pillar of adequate dimension helps obtain the peripheral seal without flap elevation or soft tissue displacement. The healing is thus accelerated due to an optimal conservation of the vascularization (**Fig. 2**).

In the anterior sector, these surgeries without flap can be also indicated.

CAS CLINIQUE N°1 :

L'implant est placé en post extractionnel immédiat sans lambeau d'accès.
Le pilier de cicatrisation assure l'étanchéité périphérique, une bandelette de collagène stabilise le caillot et une simple suture de rapprochement des berges est réalisée.

The implant is placed immediately post extraction without access flap. The healing pillar assures the peripheral seal, a collagen band stabilizes the clot and a simple approximation suture of the wound rims is performed.

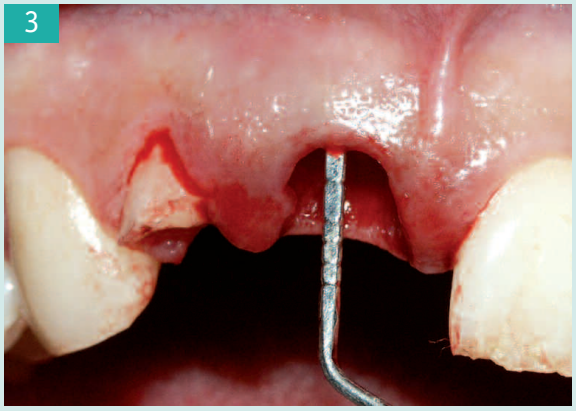

Fig. 3 : Avulsion et contrôle de l'intégrité des tables osseuses.

Extraction and control of the cortical bone plate integrity.

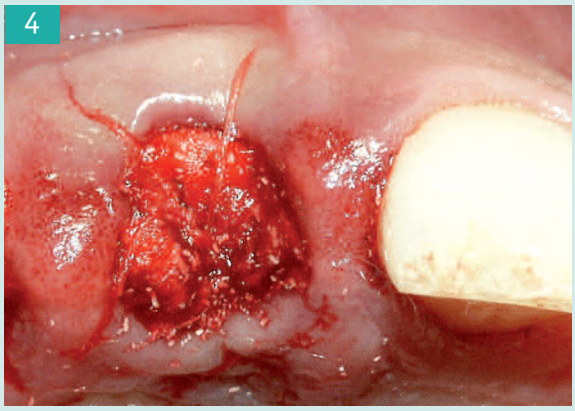

Fig. 4 : Pose de l'implant et d'un pilier de cicatrisation de la taille de l'espace muqueux et pose de membrane de collagène stabilisée par une suture non tensive.

Implant placement and a healing pillar of the mucosal space size and collagen membrane placement stabilized by a non tension suture.

Fig. 5 : Aspect de la restauration d'usage à la pose.

Restoration in use after implant placement.

Fig. 6 : Contrôle radiologique. Implant Astra Osseospeed 4,5/11.

Radiographic control. Astra Osseospeed implant 4.5/11.

Fig. 7 : Maturation tissulaire à 3 ans post traitement.

Tissue maturation at 3 years after treatment

Tableau 1 - résumant les avantages et inconvénients de l'implantation immédiate ou différée.
Table summarizing advantages and disadvantages of immediate or delayed implant placement.

Extraction	Implantation différée *Delayed implant placement*	Implantation immédiate sans lambeau *Immediate implant placement without flap*	Implantation immédiate avec lambeau *Immediate implant placemet with flap*
Nombre d'interventions *Number of interventions*	2	1	1
Remodelage et résorption *Remodeling and resorption*	OUI / *yes*	limité / *limited*	+/-
Régénération osseuse de complément *Additional bone regeneration*	+/-	NON / *no*	+/-

L'expansion osseuse

La perte de l'organe dentaire et l'absence de stimulation endoosseuse, aboutissent à une résorption transversale initiale puis axiale.
Nous nous intéresserons à la perte osseuse transversale au maxillaire où cette résorption est centripète. C'est au détriment de la paroi vestibulaire que la morphologie se modifie. Ceci est différent en présence d'un foyer infectieux initial qui peut altérer l'architecture osseuse globale dans le site de la lésion.
L'expansion osseuse fait l'objet de publications sporadiques, mais la méconnaissance de l'objectif recherché aboutit à des dispositifs d'expansion non adaptés. Les expanseurs de section ronde, entraînent une compression radiaire périphérique. Par conséquent dans le cas d'un maxillaire à résorption centripète, la compression palatine ne se justifie pas. Elle présente de plus deux inconvénients majeurs :

- en cas de corticale palatine fine, l'expansion pourra avoir lieu au détriment de cette paroi. Néanmoins la fonction linguale et la tension de la muqueuse palatine résorberont l'os palatin déplacé,
- en cas de corticale palatine dense, la compression importante engendrée sera source d'acidose. De plus le lambeau d'accès indispensable dans cette approche (nécessité de passer un foret initial dans la crête mince), rompt la vascularisation avec les conséquences décrites dans le chapitre précédent. Le risque de résorption et d'échec de l'implant sont alors majorés.

L'expansion circulaire s'indique par conséquent dans les zones de faibles densité (comme le maxillaire postérieur) ou une condensation de l'os trabéculaire sans

Bone expansion

As described previously, the loss of dental organ and the absence of endo-osseous stimulation leads to an initial transverse then axial resorption.
We shall be interested in the transverse bone loss in the maxilla where this resorption is centripetal. The morphology is modified to the detriment of the buccal wall. In case of initial infection, the global osseous architecture can be altered in the lesion site.

Bone expansion is the object of sporadic publications but the misunderstanding of the desired objective leads to inappropriate devices of expansion. Bone expanders of round cross section lead to a peripheral radial compression. Consequently, in case of centripetal resorption in maxilla, palatal compression is not therefore allowed. They present moreover two major disadvantages :

- in case of thin palatal cortical plate, expansion can take place to its detriment. Nevertheless tongue function and tension of palatal mucous membrane will resorp the displaced palatal bone,
- in case of dense palatal cortical bone, engendered significant compression will be source of acidosis. Moreover, the access flap indispensable for this approach (an initial drill is required in thin bone crest) will rupture the vascularization leading to the consequences described earlier. The risk of resorption and implant failure are then increased.

Expansion with a circular cross-section device is consequently indicated in the zones of weak density (as the posterior maxilla) where a condensation of

expansion volumétrique est souhaitée afin d'augmenter la stabilité primaire de l'implant.
L'expansion du secteur antérieur maxillaire visera non seulement à ménager un espace pour la pose de l'implant, mais également à rétablir le contour vestibulaire initial. Cette approche permet de s'affranchir d'un prélèvement autogène ou de matériaux de substitution et/ou de régénération pour corriger le défaut.
L'expansion visant à refouler idéalement l'os en vestibulaire, impose des expanseurs adaptés à cet objectif. Ces instruments dits en « demi-lune », décrits et développés par H. Tatum, ont fait l'objet de quelques publications mais restent peu connus de l'ensemble des chirurgiens.
Leur forme permet de trouver par leur face plate appui sur la paroi palatine. Leur face convexe, elle, entraîne une expansion de la seule paroi concernée.
L'objectif d'expansion atteint, intéressons nous à sa cicatrisation.
De multiples fissures de la paroi osseuse apparaissent et sont assimilées à des minis fractures. Les fractures largement décrites en chirurgie orthopédique ou maxillo-faciale suivent le schéma de cicatrisation suivant :

- une inflammation suit immédiatement la fracture et une résorption partielle des berges s'installe ;
- un tissu de granulation se forme dans l'espace créé en 48 heures et se transforme en cal mou ;
- du 8ème jour à la 4ème semaine, la partie cartilagineuse croit au dépend de la fraction fibreuse ;
- la phase de minéralisation qui s'installe alors, s'étale jusqu'au 3ème mois environ, associée à la formation d'un cal osseux issu des berges adjacentes (Kibbin 1978 ; Bonnel 1989) **(Fig. 8)**;
- le remodelage qui suivra aboutira à une harmonisation des volumes obtenus ;
- au niveau du massif facial cette cicatrisation est accélérée (Harle 1999) et la minéralisation est observée dès le 40ème jour (Scipioni 1999).

trabecular bone without volumetric expansion is desired to increase the primary implant stability.
Expansion of the anterior maxillary sector not only aims at providing a space for implant placement but also at restoring the initial labial contour. With this approach, an autogenic graft or materials of replacement and\or regeneration to correct the defect can be avoided.

The expansion aiming at ideally repressing the bone in buccal direction will require suitable expanders. These « semi-lunar » instruments, described and developed by H. Tatum, were the subject of some publications but remain little known by surgeons.
Their shape allows, by their flat surface, a support on the palatal wall. Their convex surface will create an expansion only on the concerned wall.
Once the bone expansion achieved, we shall now look at its healing.
Multiple cracks of the bone wall appear and are comparable to mini fractures. The fractures widely described in orthopaedic or maxillo-facial surgery follow the following healing schema :

- an inflammation immediately follows the fracture and a partial resorption of bone edges is established ;
- in 48 hours, a granulation tissue is formed in the created space and transformed into soft callus ;
- from the 8th day to the 4th week, the cartilaginous part develops to the expense of the fibrous component ;
- the mineralization phase will starts and continues until approximately the 3rd month, associated to the formation of a bone callus stemming from neighboring bone edges (Kibbin 1979 ; Bonnel 1989) **(Fig. 8)** ;
- the remodeling will follow and is harmoniously achieved within the obtained volumes ;
- for facial tissue, this healing is accelerated (Harle 1999) and the mineralization is observed from the 40th day (Scipioni 1999).

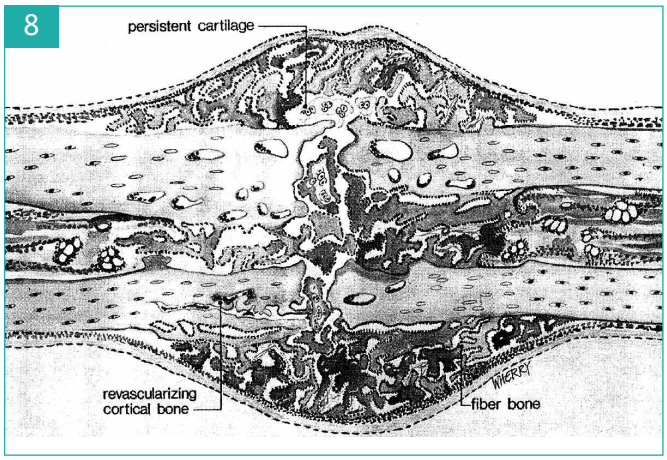

Fig. 8 :
Formation d'un cal osseux issu des berges adjacentes après fracture (Kibbin 1978).

Formation of bone callus stemming from adjacent bone edges (Kibbin 1978).

CAS CLINIQUE N°2 :

Ce cas illustre la perte tissulaire en site de 11, sa cicatrisation une semaine après l'expansion, la correction volumétrique et le rétablissement des tissus de soutien.

This case illustrates tissue loss on the site of 11, healing 1 week after bone expansion, volumetric correction and re-establishment of supporting tissues.

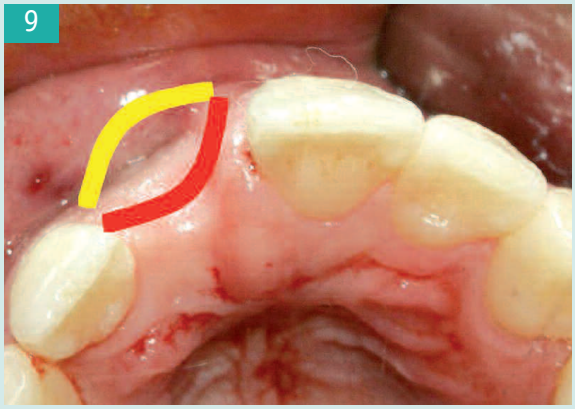

Fig. 9 : Effondrement osseux et muqueux après cicatrisation suite à traumatisme.

Mucosal and bone collapse after healing following to the trauma.

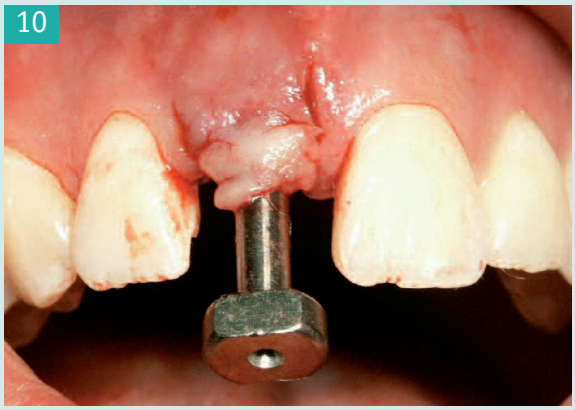

Fig. 10 : Ostéotomes en demi-lune en site. L'accès à la crête est ménagé par un lambeau de demi-épaisseur.

Semi-lunar osteotomes on the site. A semi-thickness flap gives an access to the bone crest.

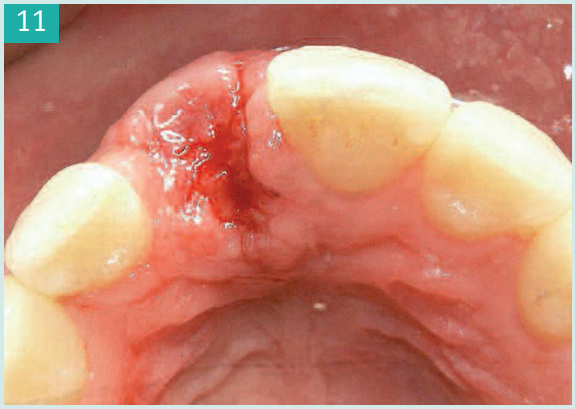

Fig. 11 et 12 : Aspects de la cicatrisation à 1 semaine et lors du temps prothétique : à noter la correction volumétrique sans apport complémentaire de tissus dur ou mous.

Healing at 1 week and during prosthetic period : volumetric correction without hard or soft tissues complement is noted.

En observant les fractures issues des expansions, une différence majeure est notable par rapport à l'ensemble des fractures corporelles : la rupture vasculaire en cas de soulèvement de lambeau.

Dès lors l'analogie du schéma de cicatrisation devient hasardeuse. L'ischémie résultante de la fracture occasionnée et du décollement périosté, peut engendrer une nécrose osseuse et une perte éventuelle de l'implant.

La préservation de la vascularisation passe par une approche sans lambeau, tout comme l'extraction implantation immédiate. Ainsi une incision crestale minimale, associée éventuellement à un lambeau de

By observing the fractures resulting from expansions, a major difference with regard to other physical fractures is the vascular rupture in case of flap evlevation.

Therefore, the analogy of healing schema becomes haphazard. The resultant ischaemia from fracture and periosteal detachment can engender a bone necrosis and a possible loss of implant.

Bone vascularization can be preserved with an approach without flap such as in immediate implant placement after extraction. Thus, a minimal crestal incision, possibly associated to a semi-thickness flap,

CAS CLINIQUE N°3 :

Ce cas montre le même volume résorbé sur 11 et 21 et la correction obtenue après expansion.

This case shows similar resorbed volume on the sites 11 and 21 and the correction obtained after expansion.

Fig. 13 et 14 : A noter l'aspect plat vestibulaire de l'arcade et l'aspect post opératoire convexe par expansion de la table vestibulaire.

Pre-operative flat labial cortical aspect of the arch compared to post-operative convex result following to the labial cortical plate expansion.

demi épaisseur, permet de préserver l'adhérence du périoste et la vascularisation de l'os fracturé. La cicatrisation est alors accélérée et sécurisée.

Dans ces deux cas, l'objectif d'économie tissulaire est réalisé tant par l'absence de sites de prélèvement osseux et muqueux, que du nombre d'interventions et du respect des dents adjacentes **(Cas clinique n°2)**.

will preserve periosteum adhesion and vascularization of the fractured bone. The healing is then accelerated and reassured.

In these two cases, the objective of tissue conservation is established both by avoided bone and mucosal harvest and by the number of intervention. Moreover, as in the clinical **case no. 2**, the adjacent teeth are intact.

Tableau 2 - résumant l'ensemble des possibilités et avantages des greffes et des expansions avec des expanseurs en demi-lunes ou conventionnels de section ronde.

Summary of the possibilities and advantages of grafts and expansions with semi-lunar or conventional round cross-section expanders.

Correction de perte osseuse *Correction of bone loss*	**Greffe autogène d'épaississement** *Autogenic thickening grafts*	**Expansion Demi-lune** *Semi-lunar expansion*	**Expansion circulaire** *Circular expansion*
Possibilité de réalisation sans lambeau *Possibility of surgery without flap*	NON / *no*	OUI / *yes*	NON / *no*
Economie des tissus osseux *Conservation of bone tissues*	NON / *no*	OUI / *yes*	OUI / *yes*
Economie des tissus mous *Conservation of soft tissues*	+/-	OUI / *yes*	OUI / *yes*
Sécurité du pronostic *Security of the prognosis*	OUI / *yes*	OUI / *yes*	+/-

Conclusion

Les considérations principales qui guident les implantations immédiates post-extractionnelles et les expansions osseuses sont la préservation et le rétablissement des tissus de soutien et de la morphologie initiale. L'évolution des exigences implantaires en terme de résultats esthétiques et fonctionnels, impose une prise en compte de ces phénomènes de remodelage. Certes les implantations différées gardent leurs indications en cas de foyers infectieux initiaux et les greffes autogènes en cas de pertes osseuses majeures. Néanmoins, la prise de conscience des phénomènes de résorption et de leurs facteurs aggravants, permet une meilleure anticipation et un service rendu optimisé pour les patients, sans multiplication des interventions et dans le respect idéal de leur intégrité physique.

The main considerations for immediate implant placement after extraction and bone expansions are the conservation and re-establishment of supporting tissues and initial morphology. The evolution of implant requirements in term of aesthetic and functional results imposes a consideration of these remodeling phenomena. Certainly, delayed implant placement has its own indications in case of initial infections while autogenic grafts are for cases with major bone losses. Nevertheless, awareness of resorption phenomena and their aggravating factors allows a better anticipation and an optimized service for the patients without multiplication of interventions and in the ideal respect for physical tissue integrity.

Traduction : Ngampis SIX

Demande de tirés-à-part : Docteur Georges KHOURY - 87, boulevard Murat - 75016 Paris - FRANCE.

BONNEL F., TACHOT B.
Biologies de la cicatrisation osseuse des fractures.
Le tissu osseux. *Ed: Sauramps Medical* 1989;171-179.

CHAVANAZ M.
Le périoste ; cordon ombilical de l'os ; quantification de la vascularisation corticale osseuse d'origine périostée.
Congrès de stomatologie et de chirurgie maxillo-faciale N°4. Lille, France. 1995;**96**(4):263-267.

HARLE F.
Atlas of Craniomaxillofacial Osteosynthesis : Miniplates, Microplates, and Screws.
Ed: 1st, Thieme Medical Pub 1999.

Mc KIBBIN B.
The biology of fracture healing in long bones.
J Bone Joint 1978.

SCIPIONI A., BRUSHI G.B., CALESINI G., BRUSCHI E., DE MARTINO C.
Bone regeneration in the edentulous ridge expansion technique : histologic and ultrastructural study of 20 clinical cases. *Int J Periodont Restor Dent* 1999;**19**(3):269-277.