Les facettes céramiques : critères de fiabilité

Mots clés :
Facette prothétique
Porcelaine
Email
Collage
Préparation prothétique
Elasticité

Porcelain laminate veneers : criteria for predictability.

Keywords :
Prosthetic veneer
Porcelain
Enamel
Bonding
Prosthetic preparation
Elasticity

Jacopo CASTELNUOVO

DDS, MSD, Prosthodontist, Private practice, Rome, Italy.

résumé

L'indication des facettes céramiques s'est largement accrue du fait de leur nature conservatrice, de leur biocompatibilité, de leurs qualités esthétiques et de leur fiabilité. Elles devraient être considérées comme la première option lorsqu'un plan de traitement prévoit une restauration indirecte dans la zone esthétique. Pour améliorer et standardiser la fiabilité de ces restaurations, six critères spécifiques définis comme « des critères de la fiabilité » peuvent être suggérés. La clef du succès, lors d'une restauration à l'aide de facettes céramiques est d'identifier dans chaque situation clinique les facteurs défavorables contre-indiquant cette option de traitement.
Objectifs d'apprentissage : Cet article discute de la meilleure façon d'établir correctement un plan de traitement pour des facettes céramiques :
- comprendre le principe bio-méchanique principal
- sélectionner les bonnes indications pour ce type de traitement
- apprendre la séquence en trois temps de préparation des dents pour les facettes céramiques.

abstract

Porcelain laminate veneers have been witnessing a constant increase in popularity due to their conservative nature, biocompatibility, high aesthetic potential, and durability and should be considered as the first option when treatment planning an indirect restoration for the aesthetic zone. To enhance and standardize the predictability of such restorations six specific criteria defined as « criteria for predictability » can be suggested. The key to success with porcelain laminate veneers is to identify for each clinical situation unfavourable factors that being in contrast with such criteria prevent the use of this treatment modality.
Learning Objectives : This article discusses how to treatment plan correctly for porcelain laminate veneers. Upon reading this paper the reader should be able to :
- understand the main biomechanical principle behind the use of porcelain laminate veneers,
- become confident in selecting patients that are good candidates for porcelain laminate veneers,
- learn the three-step tooth preparation sequence for porcelain laminate veneers.

soumis pour publication le 14/11/07
accepté pour publication le 17/09/08

L'engouement pour les facettes céramiques s'est largement accru du fait de leur nature conservatrice, de leur biocompatibilité, de leurs qualités esthétiques et de leur fiabilité (Friedman 1998).
Leurs indications se concentrent sur les dents présentant des décolorations modérées provoquées par l'âge, les tétracyclines, les fluoroses, et l'amélogénèse imparfaite (Calamia 1985). Elles peuvent aussi être utilisées pour restaurer des dents traumatisées, fracturées ou usées (Christensen 1985). Les anatomies disgracieuses et les malpositions légères peuvent être aussi corrigées avec des facettes céramiques (Calamia 1988 ; Christensen 1985).
Les contre indications de ce type de restauration sont les situations dans lesquelles existent une forte surcharge occlusale, les vestibuloversions importantes, une mauvaise hygiène orale et le traitement de la dent par le fluor (Hui et coll., 1991). Un bout à bout incisif et des inversés d'articulé peuvent aussi provoquer des forces excessives contre indiquant l'utilisation de facettes céramiques (Sheets et Taniguchi, 1990).
Cliniquement, lorsque l'indication est bien posée, les porcelaines feldspathiques collées à de l'émail se comportent de façon aussi fiables que les couronnes céramo-métalliques. Cependant, deux mythes sont fréquemment associés aux porcelaines feldspathiques et, de façon plus générale, à l'ensemble des restaurations toute-céramiques.

Dogme 1 : Toutes les restaurations céramiques sont plus esthétiques que les restaurations céramo-métalliques

La dentine sous-jacente est responsable de la luminosité et de la couleur finale d'une restauration céramo-céramique. Un millimètre d'épaisseur d'émail présente un coefficient de transmission de la lumière de 70 % contre seulement 30 % pour un millimètre d'épaisseur de dentine (Mc Lean 1979). Quand la lumière incidente frappe la surface d'une dent naturelle, 70 % des rayons pénètrent l'émail (30 % en sont réfléchis). De ces 70 % qui traversent l'émail, seulement 30 % pénètrent la dentine (70 % sont renvoyés à travers l'émail). Ceci signifie que pour une dent naturelle, la couleur visible est principalement dépendante de la couleur de la dentine sous-jacente.

Ceramic veneers have been witnessing a consistent increase in popularity due to their conservative nature, biocompatibility, high aesthetic potential, and durability (Friedman 1998).
They are indicated for teeth with moderate discoloration caused by ageing, tetracycline, fluoride and amelogenesis imperfecta (Calamia 1988). They can also be used for the restoration of traumatized, fractured, and worn dentition (Christensen 1985). Unpleasant tooth anatomy and slight malposition can also be corrected with bonded porcelain veneers (Calamia 1988 ; Christensen 1985).

Contraindications for this type or restorations are situations of heavy occlusal loads, advanced facial version, poor oral hygiene, tooth fluoridation (Hui et al., 1991). Edge-to-edge and cross bite occlusal relationships can produce excessive stress during function (Sheets et Taniguchi, 1990).

Realistically when indicated, ceramic veneers bonded to enamel can perform clinically as predictably as metal-ceramic crowns. However two myths are still commonly associated with porcelain laminate veneers and all-ceramic restorations in general.

Myth 1 : All ceramic restorations are more aesthetic than metal ceramic restorations

When treatment planning for an all-ceramic restoration it is the underlying dentin that is responsible for the final reflectivity, brightness and chroma. 1mm thickness of enamel has a light transmission property of 70 % versus only 30 % of 1 mm thickness of dentin (Mc Lean 1979). When incident light hits a natural tooth 70 % penetrates the enamel and 30 % is reflected. Of the 70 % penetrating light only 30 % penetrates dentin, while 70 % is reflected back through the enamel. It means that for natural teeth the shade is mainly affected by the colour of the underlying dentin.

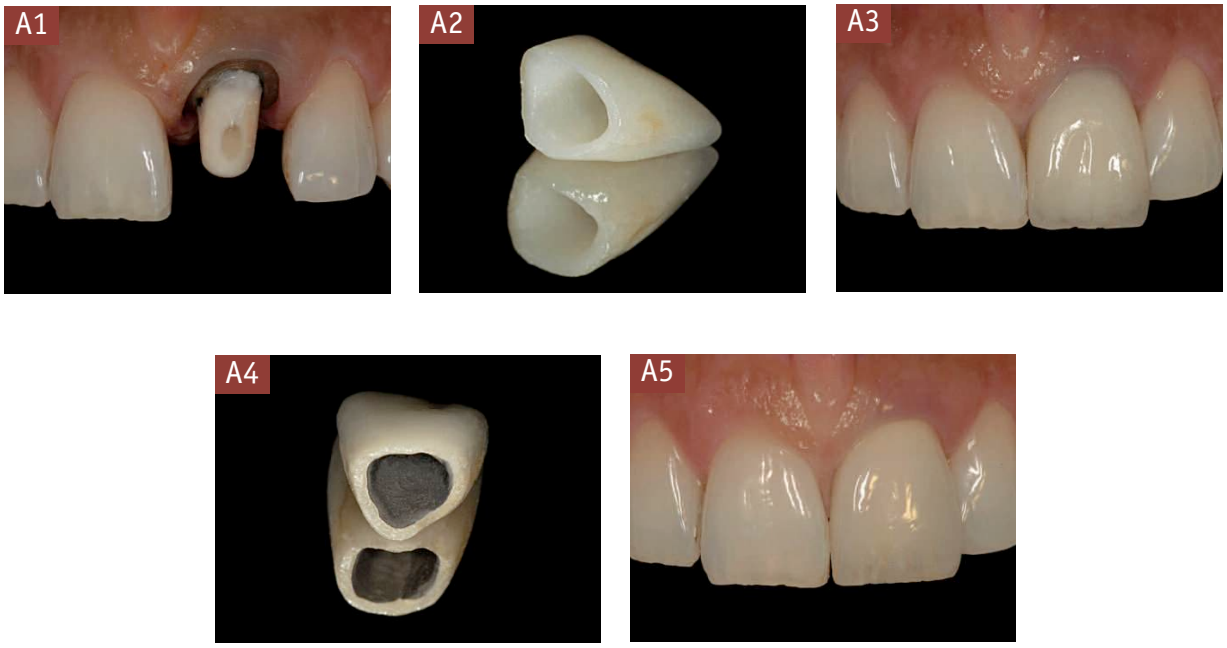

Fig. A1 : Dogme 1 : La racine résiduelle de la dent 21 laisse apparaître un fond sombre projetant une ombre sous le bord gingival libre.
Fig. A2 : Une restauration céramo-céramique a été réalisée pour la dent 21.
Fig. A3 : Restauration céramo-céramique collée sur la dent 21. Le tiers cervical de la couronne apparaît trop sombre avec un aspect verdâtre et n'est pas acceptable. La lumière pénètre la céramique et ce que l'on voit est le fond décoloré sous-jacent. La translucidité face à un fond sombre aboutit toujours à une valeur basse.
Fig. A4 : : Une nouvelle restauration céramo-métallique a été réalisée pour la 21.
Fig. A5 : La restauration céramo-métallique scellée sur la 21. La décoloration du fond est masquée et la lumière pénètre maintenant légèrement au-dessous du bord gingival libre.

Fig. A1: Myth 1; The residual root of tooth #9 represents a dark substrate casting a shadow even under the free gingival margin.
Fig. A2 : A translucent all-ceramic restoration (refractory die jacket crown) was fabricated for tooth #9.
Fig. A3 : The all-ceramic restoration bonded on tooth #9; The crown cervical third appears too dark, has a greenish aspect and is not acceptable. The light penetrates the ceramic and what is seen is the natural discoloured underlying substrate. Translucency in presence of a dark substrate always results in low value.
Fig A4 : A new metal-ceramic restoration was fabricated for tooth #9.
Fig. A5 : The metal-ceramic restoration luted on tooth #9. The discoloration of the substrate is blocked and some light now penetrates underneath the free gingival margin.

Les mêmes principes s'appliquent pour les restaurations céramiques : la lumière traverse la céramique et le substrat naturel sous-jacent influe sur l'apparence extérieure. Si le substrat est décoloré et sombre alors la restauration finale sera plus terne avec une valeur plus basse dans l'échelle des couleurs. La translucidité en présence d'un substrat plus sombre se traduit toujours par une teinte plus grise. C'est pourquoi dans une telle situation, il est recommandé de choisir une chape opaque comme un alliage d'or ou de zircone plutôt que de se battre avec des restaurations céramo-céramique dont les propriétés sont moins opaques **(Fig. A)**.

The same concept applies when using translucent all ceramic restorations: the light penetrates the ceramic and what is seen is the natural underlying substrate. If such substrate is discoloured and dark then the final restoration will be low in value. Translucency in presence of a dark substrate always results in low value. Therefore in such clinical situations, it is advisable to select an opaque masking coping such as gold alloy or zirconia instead of struggling with less masking all ceramic restorations **(Fig. A)**.

Dogme 2 : Les couronnes céramo-métalliques sont plus solides que les facettes feldspathiques

Afin de clarifier ce sujet, il est nécessaire de prendre en compte les deux points suivants :

1/ **La quantité de céramique incisive non-supportée.** Mac Lean a démontré que la force de cohésion d'une porcelaine feldspathique conventionnelle implique que la quantité d'émail incisif non-soutenue ne soit jamais supérieure à 2 millimètres (Mc Lean 1979).

2/ **Le module d'élasticité du substrat.** Le module d'élasticité (E) est le rapport entre force et déformation et peut être défini comme l'élasticité relative d'un objet à l'intérieur de son champs élastique. Une étude a démontré que la résistance à la fracture des restaurations céramo-céramique placées sur différents substrats augmente considérablement avec l'augmentation de leur module d'élasticité (Scherrer et De Rijk, 1993). En comparant le module d'élasticité de différents matériaux de restauration et leurs substrats biologiques **(Tableau 1)**, il peut être observé que les alliages métalliques précieux et l'émail représentent les substrats les plus rigides avec des coefficients E proches (respectivement 99,3 et 84,1), suivi par celui des porcelaines feldspathiques (69,0). La dentine (18,3) et la résine composite (16,6) sont les substrats les plus élastiques. La rigidité relative des différents matériaux est importante lorsque l'on s'intéresse à des systèmes stratifiés tels qu'émail et dentine, dentine et porcelaine, émail et porcelaine, inlay core céramique et facettes porcelaines et alliage précieux et céramique (Mc Laren 1998). Lorsqu'on met en charge les systè-

Myth 2 : Metal ceramic crowns are stronger than porcelain laminate veneers

In order to clarify this issue, it is necessary to consider the following issues:

1/ **Amount of incisal unsupported ceramic.** As far as the amount of unsupported ceramic, it was reported by Mc Lean that it should never exceed 2mm when using conventional feldspathic porcelain due to its cohesive strength (Mc Lean 1979).

2/ **Elastic modulus of the substrate.** The elastic modulus (E) is the ratio between stress and strain and can be defined as the relative elasticity of an object within its elastic range. One study reported that the fracture load of all-ceramic restorations placed on different substrates increased markedly with the increase in elastic modulus (Scherrer and De Rijk, 1993). When comparing the elastic modulus of different restorative materials and biological substrates **(Table 1)**, it can be noticed how gold alloy and enamel represent stiff substrates with similar E values (99.3 and 84.1 respectively), followed by feldspathic porcelain (69.0). Dentin (18.3) and composite resin (16.6) represent instead the most elastic substrates. The relative stiffness of materials is important when dealing with laminated systems such as dentin and enamel, dentin and porcelain, enamel and porcelain, ceramic core and veneering porcelain, gold alloy and porcelain (Mc Laren 1998). When loading laminated systems the stress accumulates at the interface and is adsorbed by the stiffest material (higher E value). Therefore when loading a lami-

Tableau 1 - Valeur des modules d'élasticité de différents substrats.
Elastic modulus values (E) for different substrate materials.

Substrats / *Substrate material*	E (GN/m²)
Or de type IV / *Gold (type IV) alloy*	99,3
Email / *Enamel*	84,1
Céramique Feldspathique / *Feldspathic porcelain*	69,0
Dentine / *Dentin*	18,3
Résine composite / *Composite resin*	84,1

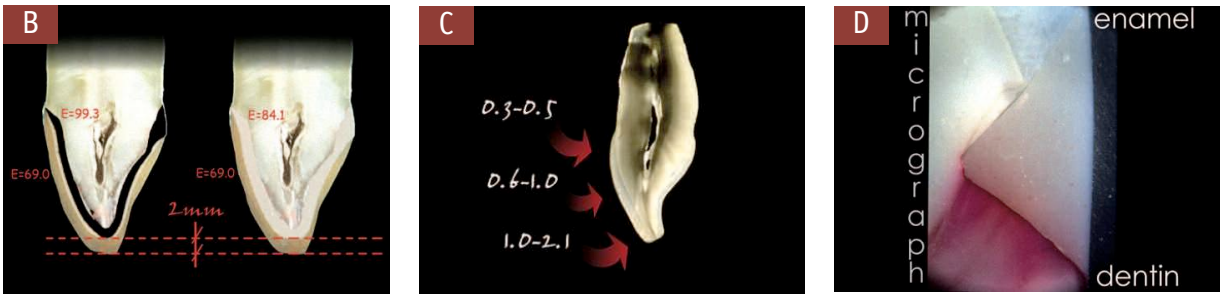

Fig. B : Coupe longitudinale d'une reconstruction céramo-métallique et d'une reconstruction céramo-céramique. Étant donné les valeurs de module d'élasticité (E) et la quantité du céramique non-soutenu, on peut considérer ces deux systèmes comme étant équivalent.
Fig. C : Coupe longitudinale d'une incisive centrale humaine. Détail de l'épaisseur d'émail (en millimètre) au tiers cervical, moyen et incisal.
Fig. D : Micrographe d'une restauration de classe 5 en forme de V à l'aide de résine composite sur une molaire mandibulaire humaine extraite. Après thermocyclage et immersion dans une solution de fuchsine basique, l'infiltration se produit à la jonction résine/cément. La jonction de résine/émail est complètement scellée et sans infiltration.

Fig. B : Longitudinal section of a metal ceramic reconstruction and an all-ceramic reconstruction. Given the elastic modulus values (E) and the amount of unsupported ceramic this two systems can be considered as being equivalent.
Fig. C : Longitudinal section of a human central incisor. Enamel thickness (mm) at the cervical, middle, and incisal third is depicted.
Fig. D : Micrograph depicting a V-shaped class V composite resin restoration on an extracted human mandibular molar. After thermocycling and immersion in basic fuchsin massive microleakage occurs at the resin/cementum margin. The resin/enamel margin is completely sealed and microleakage free.

mes stratifiés, les forces s'accumulent à l'interface et sont absorbées par le matériau le plus rigide (valeur E la plus élevée). Ainsi, lorsqu'on met en charge le système stratifié formé par la dentine et la porcelaine, la force est absorbée par la porcelaine plus rigide alors que la dentine plus élastique ploie. La porcelaine est un matériau fragile (résistant à la compression mais fragile en tension) qui se fracture à des valeurs de tension faibles d'environ 0,1 % (Jones 1983). La porcelaine, dans un tel système stratifié, (dentine/porcelaine) se fracturera donc. Pour le système stratifié porcelaine/émail (comparé au système alliage métal/porcelaine), l'émail étant le matériau le plus rigide c'est la porcelaine qui absorbe le stress.

Ainsi, pour conclure, on peut considérer comme équivalent les systèmes comportant une dent préparée pour recevoir une armature d'alliage d'or (E=99,3) recouverte de porcelaine feldspathique (E=69,0) (dont l'épaisseur d'émail incisif non-supporté n'est pas supérieure à 2 mm) et ceux comportant une dent dont l'émail (E=84,1) est préparé de façon très conservatrice et est recouvert par une porcelaine feldspathique (dont l'épaisseur incisive n'est pas supérieure de 2 mm) **(Fig. B)**. En dentisterie, on peut considérer que la solidité n'est pas un problème si l'on colle sur un émail mordancé.

nated system formed by dentin and porcelain the stress is absorbed by the stiff porcelain while the elastic dentin flexes. Porcelain is a brittle material (strong under compression/weak under tension) that fails at a small critical strain of 0,1 % (Jones 1983) ; porcelain in such a laminated system (dentin/porcelain) will fracture. Different scenario is represented by the laminated system enamel/porcelain where enamel is the stiffest material absorbing the stress in the same fashion as gold alloy in a gold alloy/porcelain laminated system.

Therefore it can be concluded that when comparing a tooth that has been prepared to receive a gold alloy coping (E=99.3) veneered with feldspathic porcelain (E=69.0) extending incisally (unsupported amount) no more than 2 mm to a tooth slightly prepared in order to preserve the enamel (E= 84.1) that is veneered with the same feldspathic porcelain used for the gold alloy coping (E=69.0) extending incisally (unsupported amount) for the same distance (2mm) then such restorations (metal ceramic crown and porcelain laminate veneer) can be considered equivalent **(Fig. B)**. Strength is never a concern in dentistry when bonding to etched enamel.

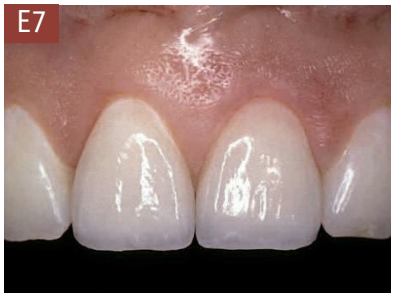

Fig. E1 : Incisives centrales fracturées après traitement orthodontique.
Fig. E2 : A la suite d'une cire diagnostique pour rétablir la position approprié du bord incisal, la réduction incisale contrôlée est réalisée avec une fraise en Carbure de Tungstène de 2 mm (MW330 ; Brasseler). Les parties incisales mésiales des dents ont été naturellement « réduites » par le trauma et, par conséquence, ne sont pas préparées par le fraisage.
Fig. E3 : Les rainures incisales sont rejointes par un disque diamanté (KS7 ; Brasseler) afin d'obtenir une préparation de joint en bout à bout.
Fig. E4 : Des rainures vestibulaires de 0,3-0,5mm sont préparées avec une fraise diamantée de 0,9mm (KS0 ; Brasseler) afin de préserver l'émail intact.
Fig. E5 : Préparation de facette céramique pour 11 et 21. Les limites cervicales sont mises en position supragingivale. L'émail intact a été conservé et la couleur du fond est optimale pour des facettes épaisses translucides d'une épaisseur de 0,5mm.
Fig. E6 : Facettes céramiques pour 11 et 21 prêtes pour le collage.
Fig. E7 : Contrôle à un-mois des facettes céramiques collées sur les 11 et 21. Les limites supragingivales sont légèrement visibles en raison de « l'effet lentille de contact ». La fonction ainsi que l'esthétique sont reconstituées.

Fig. E1 : Traumatized central incisors upon completion of orthodontic treatment.
Fig. E2 : Following a diagnostic wax-up to re-establish the proper incisal edge position a controlled incisal reduction is performed using a 2 mm cutting edge carbide bur (MW330; Brasseler). The mesial incisal portions of the teeth were naturally « reduced » by the trauma and are not being touched by the bur.
Fig. E3 : The incisal depth cuts are joined by a diamond disk (KS7 ; Brasseler) to produce a butt-joint preparation design.
Fig. E4 : 0.3-0.5mm facial depth-cuts are performed with a 0.9 mm diamond bur (KS0 ; Brasseler) to preserve intact enamel as a substrate.
Fig. E5 : Porcelain laminate veneer preparation for tooth #8,9. The cervical margins are kept supragingival. An intact enamel surface has been preserved and the colour of the substrate is optimal for translucent 0.5mm thick veneers.
Fig. E6 : Ceramic veneers for tooth #8,9 ready for bonding.
Fig. E7 : One-month recall picture of bonded porcelain laminate veneers on tooth #8,9. The supragingival margins are only slightly noticeable due to the « contact lens effect ». Both function and aesthetics are restored.

Pourquoi des facettes céramiques ? (Fig. E)

Il est nécessaire de préparer les dents afin d'éliminer la carie, éliminer les anciennes restaurations, créer suffisamment d'espace pour le matériau de restauration et pour créer l'axe d'insertion.
Ces quatre étapes doivent cependant être réalisées avec le minimum de d'altération de la dent naturelle comme cela avait été déjà montré par les cliniciens utilisant la technique de la « feuille d'or ». De nos jours, nous pouvons aussi intégrer cette philosophie à nos pratiques cliniques plus modernes en combinant des préparations conservatrices avec des résultats esthétiques. Les facettes de céramique collées à l'émail mordancé en sont le meilleur exemple. Elles sont en effet les restaurations les plus conservatrices, très esthétiques, présentant les plus longues durées de vie et montrant un taux de succès comparable à celui des restaurations céramiques (Pjetursson et coll., 2007).
Ce sont les raisons pour lesquelles les facettes céramiques doivent être notre première option lorsque l'on établit un plan de traitement pour une restauration indirecte dans la zone esthétique. Afin d'augmenter et de standardiser la prédictabilité de telles restaurations, des critères spécifiques sont proposés.
La clef du succès pour la réalisation de facettes est d'abord de savoir reconnaître les facteurs défavorables, afin d'éviter les contre indications.

Critères de prédictabilité

Minimum de 50 % de la surface de la préparation dans l'émail

En préparant une dent pour recevoir une facette céramique, il n'est pas toujours possible de conserver la couche d'émail complète du fait des limitations anatomiques propres aux dents antérieures humaines (en particulier dans le tiers cervical). Une étude (Ferrari et coll., 1992) a analysé la section de 114 dents différentes et prouvé que l'épaisseur moyenne d'émail dans la région du tiers cervical est de 0,3 à 0,5 mm. Dans le tiers médian, il est de 0,6 à 1,0 mm et dans le tiers incisif de 1,0 à 2,1 mm **(Fig. C)**. Bien sûr, il faut toujours tenter de préserver le maximum d'émail disponible, mais un minimum de 50 % est considéré comme suffisant pour obtenir une restauration fiable **(Fig. K7 et L2)** (Peumans et coll., 1998 ; Gougoulakis et coll., 1991). Il est très important que dans tous les cas, l'émail périphérique puisse être préservé le

Why porcelain laminate veneers ? (Fig. E)

Tooth preparation is necessary to eliminate decay, remove old restorations, create adequate room for the restorative material, create a path of insertion. All these four steps should be accomplished with the least sacrifice of sound tooth structure as it was consistently stressed in the past by the gold foil operators. Nowadays we can still incorporate that philosophy in our modern practices by combining a conservative preparation with aesthetics. Porcelain laminate veneers bonded to etched enamel are the link, being the most conservative restorations, among the longest lasting (Friedman 1998) showing a survival rate comparable to that of metal ceramic restorations (Pjetursson et al., 2007), and very aesthetic.

Porcelain laminate veneers must be therefore the first option when treatment planning an indirect restoration for the aesthetic zone. To enhance and standardize the predictability of such restorations six specific criteria defined herein as « criteria for predictability » are suggested.
The key to success with porcelain laminate veneers is to identify unfavourable factors in contrast with those criteria therefore preventing the use of this treatment modality.

Criteria for predictability

Minimum 50 % of tooth preparation in enamel

Keeping an intact enamel layer when preparing a tooth for ceramic veneers is not always possible due to anatomical limitations specially at the cervical third of human anterior teeth. One study analyzed sections of 114 different teeth and found that mean enamel thickness was 0.3-0.5 mm at the cervical third, 0.6-1.0 at the middle third, and 1.0-2.1 mm at the incisal third **(Fig. C)** (Ferrari et al., 1992). Of course it should always be attempted to retain all the available enamel, but a minimum of 50% was found to be sufficient for creating a predictable restoration **(Fig. K7 and L2)** (Peumans et al., 1998 ; Gougoulakis et al., 1991). It is important that in any case peripheral enamel is left along the margins of the restoration.

long des limites de la restauration. La préservation du substrat d'émail est importante pour au moins trois raisons :

Module d'élasticité

Il a déjà été démontré que la résistance à la fracture des couronnes céramo-céramiques augmente avec l'augmentation de la rigidité (module d'élasticité supérieur) du substrat sur lesquelles elles sont scellées (Scherrer et De Rijk, 1993).
L'émail a un module d'élasticité (E=84,1) équivalent à celui des alliages d'or (E = 99,3) et il est plus rigide que les céramiques feldspathiques (E=69,0) **(Tableau 1)**. Quand la céramique est appliquée sur de l'émail, le substrat plus rigide absorbe le stress du à la fonction et évite à la céramique de se fracturer. A l'inverse, lorsque la céramique est appliquée sur les substrats élastiques tels que la dentine (E = 18,3) ou la résine composite (E=16,6), le stress sera absorbé par la céramique qui se fracturera du fait de sa nature fragile. C'est pourquoi, il est impératif de pouvoir conserver un substrat d'émail lorsqu'on planifie la réalisation de facettes céramiques.

Résistance du collage aux contraintes de cisaillement

Asmussen et Munskaard (1985) ont montré que 20 MPA est la valeur minimale de collage nécessaire pour compenser la contraction de polymérisation des résines composites, responsable de la formation des hiatus marginaux. Depuis la première étude de Buonocore en 1955 (Buonocore 1955), la valeur de la résistance au cisaillement de la résine collée à l'émail mordancé a toujours été bien supérieure à cette valeur de 20 MPA.
Pour certains des systèmes de collage composite à la dentine impliquant la formation de couches hybrides (4ème et 5ème génération), les valeurs de la résistance aux contraintes de cisaillement approchent même les 30 MPA (Tian et coll., 1996).

Infiltration

Il a été largement démontré qu'une restauration collée sur un émail mordancé est nettement moins susceptible d'infiltration que lorsqu'elle est collée à de la dentine ou à du cément. Cette capacité de sceller l'interface émail/résine a été confirmée pour les systèmes de collage multi-step et one-step **(Fig. D)** (Castelnuovo et coll., 1996).Dans la région mandibulaire antérieure lorsque les limites cervicales de préparation des facettes ne sont pas visibles, il est recommandé de placer la ligne de finition légèrement au-dessus de la jonction amélo-cémentaire afin de rester dans l'émail. Ceci s'applique tout particulièrement dans les situations de récessions gingivales (limites supragingivales) **(Fig. L13, L14, M7 et M9)**.

Preservation of the enamel substrate is important for at least three reasons :

Elastic modulus

It has been already discussed how the fracture resistance of all-ceramic crowns incresaed with an increase in stiffness (higher modulus of elasticity) of the substrate they were cemented on (Scherrer and De Rijk, 1993).
Enamel has a high elastic modulus (E= 84.1) similar to that of gold alloy (E= 99.3), and it is stiffer than feldspathic ceramic (E= 69.0) **(Table 1)**. When ceramic is layered over enamel the substrate, stiffest component, will adsorb the stress generated during function and will prevent ceramic from fracturing. Conversely when ceramic is layered over dentin (E= 18.3) or composite resin (E= 16.6), both elastic substrates, the stress will be adsorbed by the veneering material (stiffest component) and the ceramic will fracture due to its brittle nature. Therefore it is imperative to have enamel as a substrate when tretment planning for ceramic veneers.

Shear bond strength

Since the first study of Buonocore in 1955 (Buonocore 1955) , resin shear bond strength values to etched enamel have always been reported as being well above the 20 MPa value reported by Asmussen and Munskaard (1985) as being the minimum bond strength sufficient to counteract composite resin polymerization shrinkage stresses responsible for marginal gap formation.

For some of the hybrid layer generation of dentin bonding systems (4th and 5th) shear bond strength values approach 30 MPa value (Tian et al., 1996).

Microleakage

Even though there is no correlation between bond strength and microleakage it is well documented how restorative margins placed on etched enamel are much less prone to microleakage if not totally microleakage free compared to dentin and cementum. This enamel-resin interface sealing ability was confirmed for both multi-step and simplified-step bonding systems **(Fig. D)** (Castelnuovo et al., 1996). When preparing a tooth for porcelain laminate veneers in the lower anterior sextant where the cervical margins are not visible it is suggested to place the cervical finish line slightly above the CEJ to be in enamel even in situation of periodontal attachment loss (supragingival margins) **(Fig. L13, L14, M7 and M9)**.

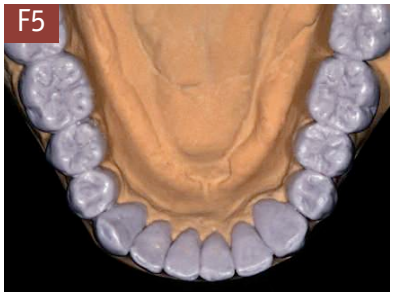

Fig. F1 et F2 : Vue occlusale des arcades dentaires d'un bruxomane. L'usure de surface occlusale, les restaurations fracturées, la mobilité dentaire et les dents absentes sont notées cliniquement. Les incisives mandibulaires présentent une usure occlusale et pourrait être reconstituées à l'aide de facettes céramiques.
Fig. F3 : Image du même patient en occlusion centrée. La perte de structure dentaire entraîne une réduction de la dimension verticale d'occlusion provoquant une rotation de la mandibule et créant un rapport occlusal en bout-à-bout. Cette occlusion traumatique doit être prise en compte et des facettes céramiques appropriées seront indiquées pour ce patient.
Fig. F4 et F5 : Cire diagnostique des deux arcades. Les dents absentes 16, 15 37, 36 seront remplacées par des prothèses partielles fixées implanto-portées. Les incisives mandibulaires seront reconstituées par des facettes céramiques et les autres dents naturelles par des couronnes céramo-métalliques unitaires.
Fig. F6 : Nouveau schéma occlusal. Des contacts appropriés en occlusion centrée ont été rétablis en même temps que la longueur des dents et une dimension verticale correcte. Une occlusion mutuellement protégée en a résulté. L'occlusion du patient est maintenant contrôlée et les restaurations par des facettes céramiques peuvent être commencées avec une grande fiabilité.

Fig. F1 and F2 : Occlusal view of the dental arches of a heavy bruxer. Occlusal wear, fractured restorations, tooth mobility, missing teeth could all be recorded clinically. Mandibular incisors presented occlusal wear and could be restored with porcelain laminate veneers.
Fig. F3 : Centric occlusion view of the same patient. The loss of tooth structure has caused a reduction in occlusal vertical dimension and the mandible has rotated counterclockwise producing an edge-to-edge occlusal relationship. Unless this traumatic occlusion will be controlled and corrected porcelain veneers are not indicated for this patient.
Fig. F4 and F5: Diagnostic wax-up of both arches. Missing teeth #3,4 and #18,19 will be replaced by implant supported fixed partial dentures. Mandibular incisors will be restored with porcelain laminate veneers; all other natural abutments will receive single metal-ceramic crowns.
Fig. F6 : The new occlusal scheme. Proper centric occlusal contacts have been restored together with tooth length and occlusal vertical dimension. Mutually protected occlusion has been achieved. The patient's occlusion is now controlled and laminate veneers can be performed with higher predictability.

Fig. F7 : Vue pré-opératoire du patient. Remarquez la quantité de destruction de dents maxillaires ressemblant aux caractéristiques du syndrome de "dentate combination syndrome". L'image des dents maxillaires est totalement insuffisante.
Fig. F8 : A la suite du placement des implants sur les deux arcades, des restaurations provisoires sont réalisées à partir de la cire diagnostique et mises en place. Les incisives mandibulaires sont laissées sans reconstitutions provisoires car elles recevront des facettes céramiques. En attendant, elles ont été reconstruites sur la partie incisale avec une résine composite pour stabiliser l'occlusion et offrir une image appropriée.
Fig. F9 : La préparation pour des facettes céramiques peut être commencée. La réduction incisale contrôlée est réalisée par le fraisage en profondeur de 2 mm (la quantité de céramique non-soutenue). Dans cette situation clinique particulière, la réduction implique principalement la résine composite utilisée pour reconstruire le bord incisal.
Fig. F10 et F11 : Les rainures sont reliées par un disque diamanté (KS7 ; Brasseler) pour créer un joint bout à bout. Le bord incisal a été réduit d'une quantité contrôlée de 2 mm.
Fig. F12 et F13 : La réduction vestibulaire est exécutée en reliant les rainures initiales qui sont d'une profondeur inférieure à 0.5 mm. Au moins 50 % d'émail reste intact sur chaque dent. La dentine a été exposée partiellement au tiers cervical où quelques abrasions existaient antérieurement.

Fig. F7 : Pre-operative view of the patient. Notice the amount of maxillary tooth destruction resembling the feature of a "dentate combination syndrome". Maxillary tooth display is totally insufficient.
Fig. F8 : Following implant placement in both arches provisional restorations are fabricated from the diagnostic wax-up and inserted. Mandibular incisors are left uncovered since they will receive porcelain veneers. In the meantime they have been re-built incisally with composite resin to stabilize the occlusion and provide proper tooth display.
Fig. F9 : Porcelain veneers tooth preparation can begin. Controlled incisal reduction is achieved with a 2 mm cutting bur (amount of unsupported ceramic). In this particular clinical situation the reduction is involving mainly the composite resin used to re-build the incisal edge.
Fig. F10 and F11 : Depth cuts are joined by a diamond disk (KS7; Brasseler) to create a butt-joint incisal design. The incisal edge has been reduced by the controlled amount of 2 mm.
Fig. F12 and F13 : Facial reduction is performed connecting initial depth cuts not deeper than 0.5mm. At least 50 % of intact enamel is left on each tooth. Dentin was exposed partially at the cervical third where some abrasions were already existing.

Fig. F14 : Les quatre facettes céramiques mordancées à l'acide prêtes pour le collage. Remarquez l'intaille pour la préparation du joint en bout à bout.
Fig. F15 : Les facettes céramiques collées.
Fig. F16 : Après le collage des facettes, les préparations dentaires sont affinées avant la prise d'empreinte finale.
Fig. F17 : Les maîtres modèles.
Fig. F18 : Les couronnes céramo-métalliques sont réalisées, reconstituant la fonction et l'esthétique.
Fig. F19 : Vue immédiate après insertion. Le schèma occlusal construit en cire a été maintenu en bouche. Le guide antérieur est rétabli en même temps que la protection mutuelle. Les facettes s'harmonisent bien avec les restaurations céramo-métalliques adjacentes.
Fig. F20 et F21 : Vue occlusale des arcades reconstituées. Les restaurations céramo-métalliques sur les dents naturelles, les restaurations céramo-métalliques implanto-portées (15, 16, 37, 36) et les facettes céramiques sont bien intégrées. Des soudures secondaires sont visibles entre les couronnes implanto-portées (15, 16, 37, 36) et entre les dents 22, 23 (celle-ci a été réalisée pour palier le manque d'effet de sertissage désiré sur la dent 22).

Fig. F14 : The four acid etched porcelain laminate veneers ready for bonding. Notice the intaglio of the butt-joint preparation design.
Fig. F15 : Bonded porcelain laminate veneers.
Fig. F16 : Following veneers bonding, tooth preparations are refined to proceed with final impressions.
Fig. F17: The master casts.
Fig. F18 : The metal-ceramic crowns are fabricated, restoring both function and aesthetics.
Fig. F19 : Immediate post-insertion view. The occlusal scheme built in the wax-up has been maintained intraorally. Anterior guidance is restored togheter with mutual protection. The veneers blend nicely with the adjacent metal-ceramic restorations.
Fig. F20 and F21: Occlusal view of the restored arches. Natural abutment metal-ceramic restorations, implant-supported metal-ceramic restorations (#3,4 and #18,19) and porcelain laminate veneers are well integrated. Post-ceramic soldering is depicted between implant supported crowns (#3,4 and #18,19), and between tooth #10,11 due to lack of proper ferrule on tooth #10.

Fig. F22 : Tous les patients traités à l'aide de facettes céramiques présentant des antécédents de parafonctions doivent recevoir une protection occlusale en forme de gouttière occlusale rigide.
Fig. F23 : Résultat esthétique final.

Fig. F22 : All patients treated with porcelain laminate veneers with a history of parafunctional habits must receive occlusal protection in the form of a rigid occlusal nightguard.
Fig. F23 : Final aesthetic outcome with proper tooth display.

Quantité de céramique non-supportée

Afin de prévenir les fractures cohésives de la céramique feldspathique, il a été proposé de limiter la quantité de céramique non-supportée (Mc Lean 1979). Une étude (Wall et coll., 1992) a rapporté qu'il n'existe pas de différence significative entre les forces de fracture nécessaires pour les 5 groupes testés avec différentes quantités de céramique non supportée aux bords incisifs : 0,0 mm ; 0,5 mm ; 1,0 mm ; 2,0 mm. Lorsqu'on prépare les dents pour des facettes céramiques, la quantité de réduction incisive doit être prévue pour chaque dent grâce à un wax-up diagnostique sans jamais dépasser la limite de 2,0 mm. Lors de la phase de préparation clinique, il est alors recommandé d'utiliser une maquette acrylique, afin de vérifier le wax-up et l'intégration dans le sourire du patient. Ensuite les matrices silicones aideront à obtenir une réduction contrôlée des bords incisifs **(Fig, K10 à K15)**. Une fraise en carbure de tungstène présentant une surface active de 2,0 mm peut servir de guide de profondeur pour les sillons incisifs initiaux **(Fig. E2, E3, F9, F10 et F11)**.
Les échecs de facettes céramiques proviennent généralement de décollements, d'infiltrations et de fractures. Freedman a rapporté que parmi les 7 % d'échecs enregistrés sur 3 700 facettes, seulement 11 % étaient dus à un décollement, 22 % provoqués par des infiltrations et 67 % était des fractures de céramique (Friedman 1998). Encore aujourd'hui, le rôle de la forme de préparation, afin de prévenir les fractures des facettes céramiques

Amount of unsupported ceramic

Due to feldspathic ceramic cohesive strength it has been suggested to limit the amount of unsupported ceramic up to 2.0 mm to prevent cohesive ceramic fracture (Mc Lean 1979). One study reported no significant difference in breaking strength for any of the five groups tested for different amounts of incisal unsupported ceramic : 0.0 mm ; 0.5 mm ; 1.0 mm ; 2.0 mm (Wall et al., 1992). When preparing teeth for ceramic veneers the amount of incisal reduction should be pre-planned for each tooth following evaluation of a diagnostic wax-up not to exceed the 2.0 mm limit. During clinical phases it is advisable to use mock-up acrylic restorations to check the diagnostic wax-up in the patient's face, and then silicon matrices that help producing a controlled incisal tooth reduction **(Fig. K10 toK15)**. The use of a carbide bur with a 2.0 mm long cutting surface acting as an incisal depth-cut indicator will also help in the controlled incisal edge reduction **(Fig. E2, E3, F9, F10 and F11).**
Ceramic veneers mainly fail due to debonding, microleakage and fracture. Friedman reported that out of the 7 % failures recorded for 3.500 veneers only 11 % were due to debonding, 22 % due to microleakage, while 67 % were ceramic fractures (Friedman 1998). Whether reparation design can play a role in preventing ceramic veneers fracture remains somewhat controversial (Hui et al., 1991).

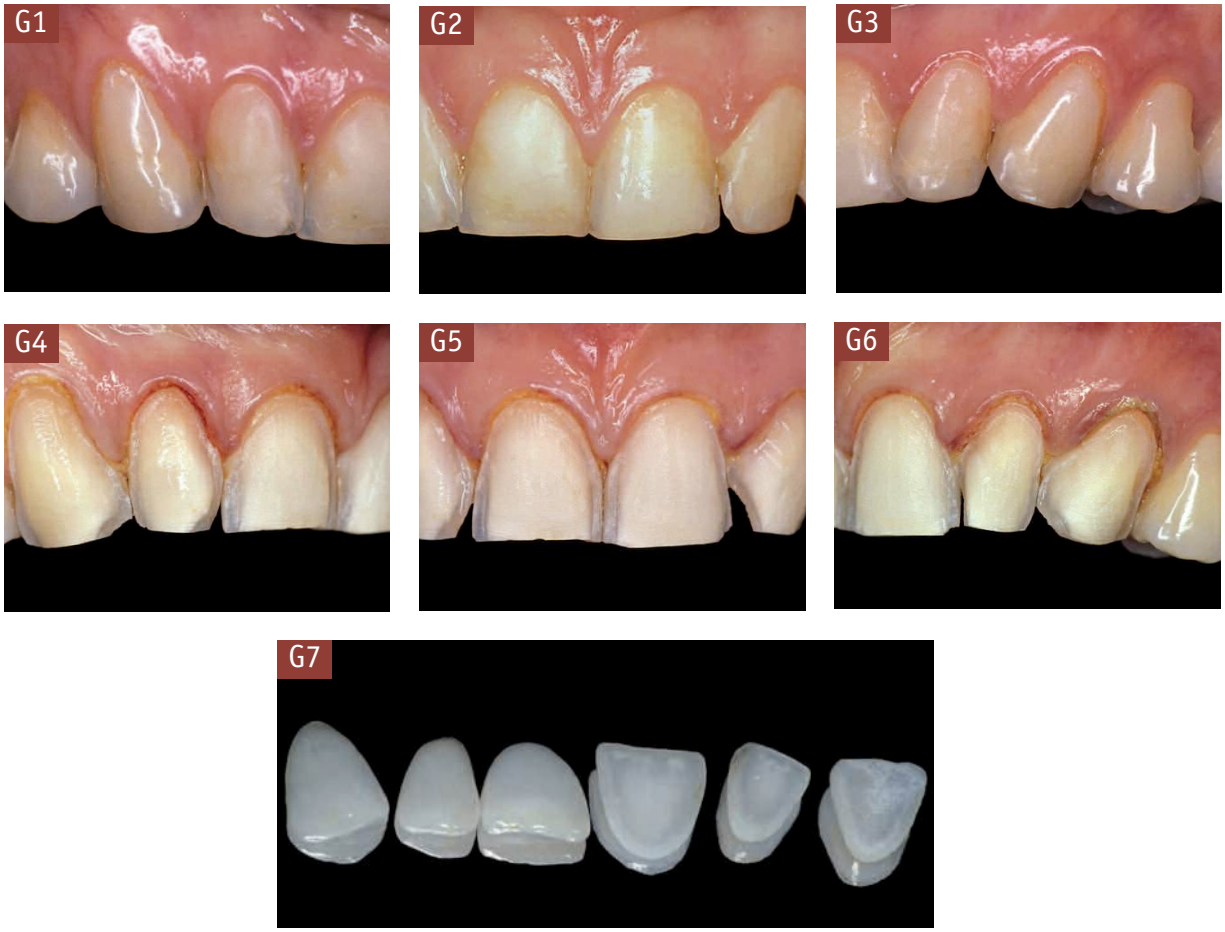

Fig. G1, G2 et G3 : Vue préopératoire de l'échec de facettes en résine composite chez une femme de 28 ans. Les importantes décolorations et infiltrations est notées.
Fig. G4, G5 et G6 : Préparation finale pour des facettes céramiques. Les restaurations vestibulaires en résine composite ont été éliminées pour exposer l'émail sous-jacent nécessaire au collage des facettes céramiques. La couleur du fond fraîchement exposée était excellente. Toutes les dents ont été préparées avec une réduction incisale de 2 mm et en joint bout à bout. Pour reproduire le chevauchement mésial de la 22, la limite mésiale a été placée entièrement sur la face palatine. Les sur-contours et l'excès des restaurations préexistantes ont créé une réponse gingivale inflammatoire importante.
Fig. G7 : Les six facettes mordancées à l'acide prêtes pour le collage. Toutes les facettes étaient translucides avec le bord incisal en joint bout à bout de céramique de 2 mm permettant une reproduction des effets optiques internes.

Fig. G1, G2 and G3 : Pre-operative view of failing composite resin veneers on a 28 year-old woman. Extensive staining and micro-leakage has occurred.
Fig. G4, G5 and G6: Final tooth preparation for porcelain laminate veneers. Facial composite resin restorations were removed in order to expose the underlying enamel necessary for porcelain veneer bonding. The colour of the newly exposed substrate was excellent. All teeth were prepared with a 2mm incisal reduction and butt-joint design. To reproduce the mesial overlap of tooth #10 the mesial finish line was placed all the way to the palatal surface. Overcontoured and overhanging pre-existing restorations created an important inflammatory gingival response.
Fig. G7 : The six acid etched laminates ready for bonding. All veneers were translucent and built-up with a butt-joint incisal design. 2mm unsupported incisal porcelain allowed for reproduction of optical internal effects.

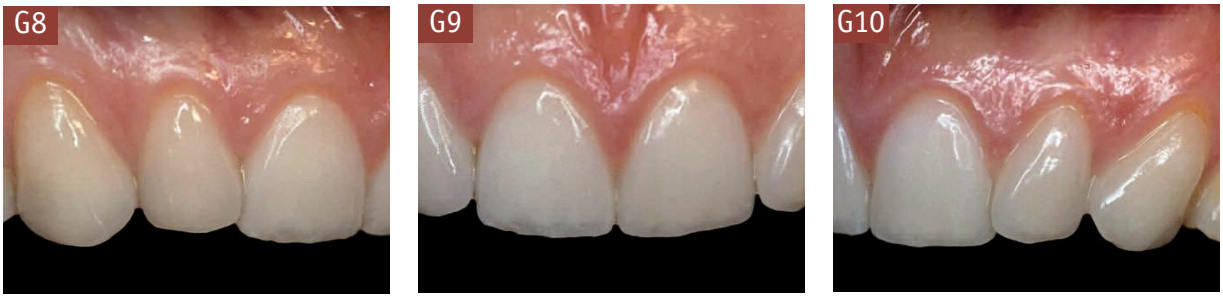

Fig. G8, G9 et G10 : Examen post-opératoire à un mois. Les facettes céramiques montrent une intégration parfaite avec les tissus gingivaux maintenant parfaitement sains. La grande biocompatabilité de telles restaurations est démontrée par la quantité de formation de papilles interdentaires. La forme, la disposition et la couleur des dents ont été reconstituées de façon appropriée.

Fig. G8, G9 and G10: One-month post-operative exam. The porcelain laminate veneers showed a perfect integration with the soft tissues now perfectly healthy. The high biocompatibility of such restorations was proved by the amount of creeping of interdental paillae. Proper tooth form, arrangement, and colour were restored.

demeure controversé (Hui et coll., 1991). Une étude sur les forces de fractures démontre qu'une préparation avec un épaulement incisif de 2.0 mm de céramique non soutenue est préférable au biseau palatin classique, car il est plus résistant **(Fig. F, H, K, L et M)**. De plus, la même étude a montré que lorsqu'on utilise des céramiques renforcées à la lucite telles que IPS Empress (Ivoclar), la quantité de céramique non supportée peut être étendue jusqu'au 4.0 mm (Castelnuovo et coll., 2000). Ceci peut être important dans le cas de dents antérieures fracturées à un niveau cervical. Utiliser les matrices silicones et des fraises en carbure en tungstène présentant une surface travaillante de 2.0 mm permet d'obtenir des indicateurs de réduction incisive et donc une réduction contrôlée des bords incisifs **(Fig. I2, K16 et L4)**.

Occlusion

De la même façon que pour les couronnes céramo-métalliques, les facettes céramiques courent des risques dans les cas de schémas occlusaux traumatiques (comme les forts recouvrement antérieurs verticaux (overjet) ou le recouvrement réduit (bout-à-bout incisif). Il est important de reconnaître les signes et les symptômes de parafonction (facettes d'usure occlusales, restaurations fracturées, mobilité des dents, etc. **(Fig. F1, F2 et F3)** (Lim 1995). Avant de traiter des patients à risque du point du vue occlusal, il est donc très important de réaliser des wax-up diagnostiques afin d'évaluer la possibilité de reproduire les schémas occlusaux et les protections occlusales du patient **(Fig. F, K et L)**. Les patients traités au moyen

One study on fracture strength demonstrated that an incisal butt-joint veneer preparation design with 2,0 mm of unsupported ceramic should be preferred since it was more resistant than the classical palatal bevel preparation design **(Fig. F, H, K, L and M)**. In addition the same study showed that when using leucite-reinforced ceramics such as IPS-Empress (Ivoclar) the amount of unsupported incisal ceramic can be extended up to 4.0 mm (Castelnuovo et al, 2000). This is significant for the restoration of heavily fractured anterior teeth with porcelain veneers. Use silicone matrices and carbide burs with a 2.0 mm long cutting surface as incisal depth-cut indicators producing a controlled incisal edge reduction **(Fig. I2, K16 and L4)**.

Occlusion

Traumatic occlusal schemes such as deep vertical overlap (overbite) or reduced horizontal overlap (overjet) (edge-to edge relationship) may represent a risk for ceramic veneers in the same fashion it may for metal-ceramic restorations. It is important to identify signs and sympthoms of patient's parafunctional habits (occlusal wear, broken restorations, tooth mobility, etc.) **(Fig. F1, F2 and F3)** (Lim 1995). Before treating occlusal challenging patients it is mandatory to fabricate a diagnostic wax-up to evaluate the possibility of reproducing a controlled mutually protected occlusal scheme in the patient's mouth **(Fig. F, K and L)**. Patients treated with porcelain laminate veneers showing signs of parafunctio-

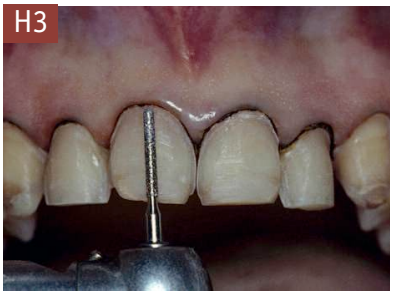

Fig. H1 : Echec de restaurations vestibulaires en résine composite sur des incisives maxillaires et mandibulaires. Ces restaurations ont été placées pour corriger le résultat d'une amélogénèse imparfaite chez une femme de 30 ans.
Fig. H2 : La réduction incisale contrôlée avec des rainures de 2 mm reliées pour créer une préparation de joint en bout à bout.
Fig. H3 : Réduction faciale effectuée pour préserver au maximum l'émail. Toutes les limites sont supra-gingivales. Les dents 13 et 23 ont été préparées pour des restaurations complètes céramo-céramiques.
Fig. H4, H5 et H6 : Préparations finales des dents maxillaires. Toutes les limites incisales sont réalisées avec des joints en bout à bout. Un fond d'émail de bonne qualité a été préservé et la couleur est bonne. Il sera possible de fabriquer des facettes céramiques assez translucides.
Fig. H7 : Réduction incisale contrôlée avec des rainures de 2 mm pour les incisives mandibulaires.
Fig. H8 : Les facettes céramiques et les couronnes céramo-céramiques sur les maîtres modèles. Les préparations avec des joints en bout à bout permettent une meilleure facilité de fabrication, de manipulation et d'insertion des facettes.

Fig. H1 : Failing facial composite resin restorations on both maxillary and mandibular incisors. Those restorations were placed to correct a condition of amelogenesis imperfecta affecting a 30 year-old woman.
Fig. H2 : Controlled incisal reduction with 2mm incisal depth cuts joined to create a butt-joint preparation design.
Fig. H3 : Facial reduction carried out to preserve as much enamel as possible. All margins are supra-gingival. Tooth #6 and #11 were prepared for all-ceramic full coverage restorations.
Fig. H4, H5 and H6 : Final maxillary tooth preparations. All incisal finish lines are butt-joints. A good enamel substrate has been preserved and the colour is good. It will be possible to fabricate fairly translucent porcelain veneers.
Fig. H7 : Controlled incisal reduction with 2 mm depth cuts for the mandibular incisors.
Fig. H8 : Facial reduction. Enamel has been preserved for at least 50 % of the preparation of each tooth. Cervical margins are supra-gingival to prevent bonding to dentin or cement.

Fig. H9 et H10 : Les facettes céramiques et les couronnes céramo-céramiques sur les maîtres modèles. Les préparations avec des joints en bout à bout permettent une meilleure facilité de fabrication, de manipulation et d'insertion des facettes.
Fig. H11 : Restaurations céramo-céramiques prêtes pour le collage.
Fig. H12 : Vue post-opératoire des restaurations céramo-céramiques collées. Fonction et esthétique sont rétablies.

Fig. H9 and H10 : The porcelain laminate veneers and all-ceramic crowns on the master casts. A butt-joint preparation design allows for an easier fabrication, manipulation, and insertion of the veneers.
Fig. H11 : The all-ceramic restorations ready for bonding.
Fig. H12 : Post-operative view of the bonded all-ceramic restorations. Both function and aesthetics are restored.

de facettes céramiques qui montrent des parafonctions occlusales doivent absolument porter des gouttières de protection nocturne **(Fig. F22)**. Lorsqu'on traite des patients non-bruxomanes, il est possible d'étendre la quantité de céramique non soutenue jusqu'à 3.0 à 4,0 mm si on utilise une céramique renforcée à la lucite. En revanche, lorsque les patients sont bruxomanes, il est recommandé de ne jamais dépasser les 2.0 mm.

Situation des limites de la restauration sur de la dent saine

Lors de la préparation de facettes, il est nécessaire de retirer tout le composite préexistant sur les limites périphériques de la préparation. Le contour final de la facette feldspathique est donc modifié lorsque cela supprime les points de contact interproximaux. **(Fig. I1, I4, L1 et L2)**.

nal habits must receive occlusal protection in the form of a rigid occlusal nightguard **(Fig. F22)**. When treating non-bruxing patients it is possible to extend the amount of unsupported ceramic up to 3-4.0 mm if using leucite reinforced ceramics, while for bruxers it is advisable never to exceed 2.0 mm.

Restoration margins on sound tooth-structure

When preparing teeth for porcelain laminate veneers the dilemma arises whether to remove pre-existing interproximal composite resin restorations **(Fig. I1, I4, L1 and L2)**.

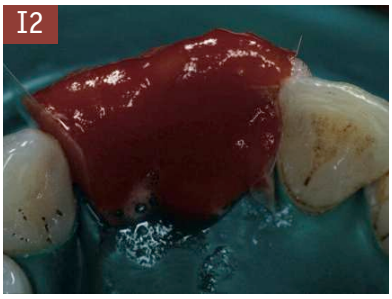

Fig. I1 : Les dents 12 et 11 très colorées en raison d'un traitement endodontique et d'infiltrations. Une telle coloration contre-indique les facettes céramiques.
Fig. I2 : Comme une correction de couleur de plus de deux nuances était nécessaire, un blanchiment interne et externe a été effectué après le remplacement de la restauration en résine composite infiltrée.
Fig. I3 : Résultat final du blanchiment préliminaire. La couleur du fond semble toujours défavorable pour des facettes céramiques d'épaisseur régulière. Les restaurations de résine composites sur le bord occlusale et la face vestibulaire devront être éliminées pour exposer l'émail sous-jacent et pour placer les limites des facettes céramiques sur la structure dentaire saine.
Fig. I4 : Préparation dentaire finale pour 12 et 11. Le substrat d'émail a été conservé et le composite incisal a été enlevé. La couleur du fond est toujours très sombre 20 jours après le blanchiment.
Fig. I5 : Facettes céramiques mordancées prêtes pour le collage. Toutes les deux ont un joint incisal en bout à bout.
Fig. I6 : Restaurations collées sur les dents 12 et 11. Le résultat des facettes est trop sombre ce qui signe l'échec du traitement. Une restauration translucide couplée à un fond sombre entraîne un résultat insuffisant. Les restaurations céramiques ne sont pas toujours plus esthétiques que les restaurations céramo-céramiques (Dogme 1).

Fig. I1 : Heavily discoloured teeth #7 and 8 due to endodontic treatment and microleakage. Such a discolouration of the substrate represents a contraindication for porcelain laminate veneers.
Fig. I2 : Since a colour correction of more than two shades was necessary, following replacement of the pre-existing infiltrated composite restoration internal and external bleaching was performed.
Fig. I3 : The final outcome of the preliminary bleaching treatment. The colour of the substrate still appears unfavourable for regular thickness porcelain laminate veneers. Both facial and incisal composite resin restorations will have to be removed to expose underlying enamel and to land porcelain veneer margins on sound tooth structure.
Fig. I4 : Final tooth preparation for tooth #7 and #8. Enamel substrate has been preserved and incisal composite has been removed. The colour of the substrate is still very dark 20 days after completion of the bleaching treatment.
Fig. I5 : The etched porcelain laminate veneers ready for bonding. They both have an incisal butt-joint.
Fig. I6 : Bonded restorations on tooth #7 and #8. The value of the veneers is too low resulting in a treatment failure. A translucent restoration in concomitance with a dark substrate means low value. All ceramic restorations are not always more aesthetic than metal-ceramic restorations (Myth 1).

Fig. J1 : Incisives centrales colorées par la tétracycline et fracturées exigeant des restaurations. Avant la confirmation d'un plan de traitement indiquant des facettes céramiques, un traitement de blanchiment est indiqué afin d'évaluer la couleur résultante du fond et la quantité de correction de nuance nécessaire.
Fig. J2 : I11 et 21 après le blanchiment. Le changement de couleur est satisfaisant. La correction résiduelle de nuance sera gérée d'une manière prévisible avec des facettes céramiques. La petite restauration incisale en composite sur la dent 21 sera enlevée pour placer toutes les limites sur la structure dentaire saine. La réduction incisale des rainures sera effectuée seulement sur la dent 11 et sur la partie distale de la dent 21.

Fig. J1 : Traumatized tetraciclyne stained central incisors requiring restoration. Before confirming a treatment plan involving porcelain laminate veneers a bleaching treatment is indicated to evaluate the resulting colour of the substrate and the amount of shade correction necessary.
Fig. J2 : Post bleaching treatment view of tooth #8 and #9 . The colour change is satisfactory. The residual shade correction will be managed predictably with porcelain laminate veneers. The small incisal composite restoration on tooth #9 will be removed to have all margins on sound tooth structure. Incisal reductions (depth cuts) will be performed only on tooth #8 and on the distal portion of tooth #9.

Ce problème ne se pose pas pour les composites vestibulaires puisqu'ils doivent être retirés afin d'exposer l'émail sous-jacent nécessaire pour permettre le collage de la facette **(Fig. G et H)**. Le retrait du matériau composite est une opération qui prend beaucoup de temps car il doit être réalisé délicatement afin de préserver autant d'émail résiduel que possible **(Fig. K)**. Il est recommandé de retirer la restauration en composite pour principalement deux raisons : le faible module d'élasticité du composite en tant que substrat (E=16,6) **(Tableau 1)** et les risques d'infiltration. Une étude a évalué 119 facettes porcelaines qui ont réussi cliniquement pendant 18 mois. Elle a conclu que l'important taux de succès était du en partie au fait que 60 % ces facettes avaient des limites périphériques qui s'adaptaient principalement sur des surfaces amélo-dentinaires. La présence de composite semble augmenter le risque d'infiltration (Karlsson 1992). Quand le retrait du composite révèle de la dentine infiltrée alors un changement de plan de traitement peut être indiqué et une préparation de recouvrement complet peut devenir le traitement de choix.
Afin de visualiser le composite résiduel sur la préparation de la dent, en gratter la surface avec la pointe d'une sonde. S'il existe toujours du composite résiduel, de fines marques sombres apparaîtront.

The question does not apply for facial composite resin restorations since they must be removed in order to expose the underlying enamel necessary for porcelain veneer bonding **(Fig. G and H)**. The removal of composite resin veneers is a time consuming and difficult procedure that must be carried out carefully in order to preserve as much residual enamel as possible **(Fig. K)**. It is advisable to remove composite resin restorations for mainly two reasons: low elastic modulus of composite resin as a substrate (E=16.6) **(Tableau 1)** and risk of microleakage. One study evaluated 119 porcelain veneers in clinical service for 18 months and concluded that the high success rate was due in part to the fact that 60 % of the veneers had margins that crossed small pre-existing composite restorations landing on sound tooth structure and that the presence of composite resin may increase the risk of leakage (Karlsson 1992). When the procedure of composite resin removal uncovers a dentinal substrate then a change in treatment plan is indicated and a full coverage restoration becomes the treatment of choice.

To visualize residual composite resin on tooth preparation scratch the surface with the tip of an explorer and if there is still residual composite resin dark scratch lines will appear.

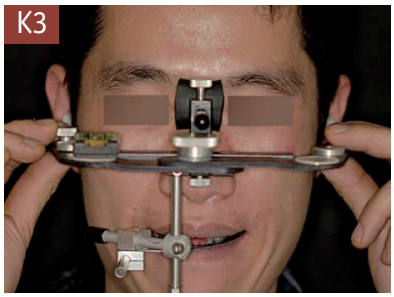

Fig. K1 : Denture décolorée par la téetracycline montrant des bords incisaux inégaux désagréables, des usures des faces occlusales, des restaurations en résine composites défaillantes chez un homme de 28 ans.
Fig. K2 : Situation haute de la ligne du sourire.
Fig. K3 : Enregistrement de l'occlusion avec un arc facial pour le montage des modèles diagnostiques.
Fig. K4 : Cire diagnostique. La position du bord incisal a été corrigée en même temps que la forme, la longueur de dent et la fonction des dents.
Fig. K5 et K6 : Une maquette des restaurations en résine acrylique est fabriquée sur les modèles pour s'adapter à la denture intacte originale.
Fig. K7 : Vue pré-opératoire du secteur antérieur maxillaire.

Fig. K1 : Tetracycline stained dentition showing unpleasant uneven incisal edges, wear facets, failing composite resin restorations in a 28 year-old male.
Fig. K2 : High smile line condition.
Fig. K3 : Corrected face-bow registration for diagnostic model mounting.
Fig. K4 : Diagnostic wax-up. Incisal edge position has been corrected, together with proper tooth form , tooth length and function.
Fig. K5 and K6 : Mock-up acrylic restorations are fabricated on the stone models to fit the original untouched dentition.
Fig. K7 : Pre-operative view of the maxillary anterior sextant.

Fig. K8, K9 et K10 : La maquette est insérée sur les dents maxillaires pour vérifier la cire diagnostique sur le visage du patient. Avec l'approbation du patient, la cire diagnostique est confirmée et utilisée pour fabriquer les restaurations provisoires et les clés en silicone pour guider le clinicien pendant la réduction contrôlée.
Fig. K11 : Facettes provisoires fabriquées sur les modèles diagnostiques. Elles seront modifiées directement en bouche.
Fig. K12, K13, K14 et K15 : Les clés incisales en silicone reproduisant la cire diagnostique sont utilisées pour une réduction incisale contrôlée de 2 mm. Les rainures sont effectuées avec une fraise calibrée de 2 mm. Les dents qui n'ont pas besoin de réduction sont laissées intactes. Des chiffres différents indiquent la quantité de réduction incisale effectuée sur chaque dent. Les rainures seront reliées avec une fraise diamantée en forme de disque (KS7) pour créer un joint en bout à bout.
Fig. K16 : Les clés vestibulaires en silicone sont utilisées pour évaluer la réduction dentaire par rapport à la conservation d'émail.

Fig. K8, K9 and K10 : The mock-up is inserted onto the untouched maxillary teeth to check the diagnostic wax-up in the patient's face. Upon patient's approval the wax-up is confirmed and utilized to fabricate both provisional restorations and silicon matrices to guide the clinician during controlled tooth reduction.
Fig. K11 : The provisional shells fabricated on the diagnostic casts. They will be relined directly in the patient's mouth.
Fig. K12, K13, K14 and K15 : Incisal silicon matrices reproducing the diagnostic wax-up are used for controlled incisal reduction. 2 mm depth cuts are performed with a calibrated 2mm cutting bur. Teeth not in need of incisal reduction are left untouched. Different numbers indicate the amount of incisal reduction performed for each tooth. Depth cuts will be joined by a diamond disk bur (KS7) to produce a butt-joint incisal configuration.
Fig. K16 : Facial silicone matrices are used to evaluate tooth reduction in relation to enamel preservation.

Fig. K17 : Préparations dentaires prêtes pour l'empreinte finale. La position supragingivale des limites facilite cette procédure. Au moins 50 % d'émail ont été préservés sur chaque dent. La configuration incisale est en joint bout à bout.
Fig. K17 : Final tooth preparations ready for final impression making. Supragingival margin location facilitates this procedure. At least 50 % of enamel has been preserved for each tooth. Incisal configuration is a but-joint.

Fig. K18 : Mordançage ponctiforme d'émail pour coller les restaurations provisoires. Après le rinçage de l'acide de mordançage, la résine de collage est appliquée sur les dents et les facettes provisoires avant photopolymérisation.
Fig. K19 : Vue immédiate post-insertion des restaurations provisoires. Elles seront conservées en bouche pendant 5 jours lors de la réalisation des facettes céramiques.
Fig. K20 et K21 : Facettes céramiques prêtes pour le collage.
Fig. K22 : Essayage des restaurations. La manipulation et l'insertion sont facilitées par la configuration incisale en joint bout à bout. Quand la couleur du fond est bonne, les facettes sont fines et un ciment de scellement translucide est choisi. Un gel de glycérine ou une goutte d'eau est utilisé pour stabiliser les facettes à cette étape.
Fig. K23 : Après le collage, les excès de résine sont éliminés avec une lame de bistouri, de cupules en caoutchouc et d'une sonde. L'enlèvement de fils de rétraction élimine la résine résiduelle transparente source d'inflammation gingivale. La finition interproximale est effectuée avec des bandes de finition conventionnelles comme pour la résine composite.
Fig. K24 : Vue post-opératoire des facettes céramiques collées.

Fig. K18 : Spot etching of enamel surfaces for provisional restoration anchorage. Following rinsing of the acid gel bonding resin is applied over the teeth and the relined provisional shells before light curing.
Fig. K19 : Immediate post-insertion view of provisional restorations. They will be retained in the mouth for 5 days while the porcelain laminate veneers are fabricated.
Fig. K20 and K21 : Porcelain laminate veneers completed and ready for bonding.
Fig. K22 : Try-in of the restorations. Handling and insertion is facilitated by the butt-joint incisal configuration. When the colour of the substrate is good, the veneers are thin and a translucent luting agent is selected, then either a glycerine gel or a drop of water is used to stabilize the veneers at this stage.
Fig. K23: After bonding a punctual removal of resin excess is carried out with a scalpel blade and slow speed rubber cups and points. The removal of retraction cords will prevent transparent residual resin to cause gingival inflammation. Interproximal finishing is performed using conventional composite resin finishing strips.
Fig. K24 : Postoperative view of bonded porcelain laminate veneers.

Fig. K25 et K26 : Vue latérale des restaurations antérieures céramo-céramiques et postérieures céramo-métalliques. La dent 36 est une restauration implanto-portée unitaire. Les dents 14 et 24 sont exemptes de reconstitutions
Fig. K27 et K28 : Vues latérales pré-opératoires. Les incisives mandibulaires ont été redressées par un traitement orthodontique avant le commencement du traitement prothétique.
Fig. K29 : Le sourire post-opératoire.

Fig. K25 et K26 : Fig.11y,yy: Lateral view of the anterior all-ceramic and posterior metal-ceramic restorations. Tooth #19 is an implant supported single tooth restoration. Tooth #5 and #12 are unrestored.
Fig. K27 et K28 : Lateral pre-operative views. Mandibular incisors were up-righted with orthodontics before starting the restorative treatment.
Fig. K 29 : Post-operative smile.

Variation de la couleur

La variation de la couleur avec les facettes céramiques dépend de l'épaisseur de l'émail (0,3 - 0,5 mm dans le tiers cervical, 0,6 à 1 mm dans le tiers médian et 1,0 à 2,1 mm dans le tiers incisif) **(Fig. C)** (Ferrari et coll., 1992).
Plus la coloration du substrat dentaire est importante et plus la facette doit être épaisse. L'épaisseur maximum d'une facette de céramique collée sur un minimum de 50 % sur l'émail est d'environ 0,5 à 0,6 mm. Au delà de cette épaisseur, un risque important d'exposition de la dentine risque d'apparaître durant la préparation de la dent sur plus de 50 % de la surface de collage. Comme guide, on peut considérer que pour une épaisseur de céramique de 0,5 à 0,6 mm on peut obtenir une correction du couleur de 1 à 2 teintes **(Tableau 2) (Fig. K1, K20 et K24)**. Dans des situations où le substrat dentaire est sombre, une épaisseur normale de céramique produira une teinte plus grise **(Fig. I)**.

Colour correction

Colour correction with ceramic veneers is related to enamel thickness (0.3-0.5mm cervical third; 0.6-1.0mm middle third ; 1.0-2.1mm incisal third) **(Fig. C)** (Ferrari et al., 1992).

The heavier the substrate discoloration the thicker the ceramic veneer will have to be in order to mask it. The maximum thickness for a ceramic veneer bonded to a minimum of 50 % of enamel is about 0.5-0.6 mm. Above that thickness dentinal exposure is likely to occur during tooth preparation over more than 50 % of the bonding surface. As a guideline it can be considered that for a ceramic thickness of 0.5-0.6 mm corresponds a color correction of 1-2 shades **(Tableau 2) (Fig. K1, K20 and K24)**. In dark substrate situations a regular thickness porcelain veneer will produce a low value restoration (myth1) **(Fig. I)**.

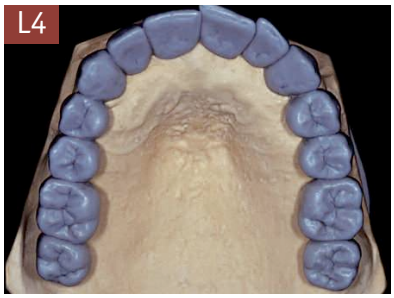

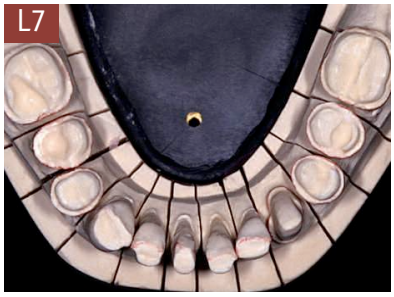

Fig. L1 : Incisives inférieures présentant une parodontite contenue par une attelle en résine composite. La perte d'attache a créé des trous noirs et des diastèmes corrigés en partie par l'attelle. Les facettes céramiques ont été choisies pour restaurer les incisives dans le cadre d'une restauration complète.
Fig. L2 : Situation des limites de préparation choisies pour des facettes céramiques sur des dents présentant un reste d'émail minimum. Les limites interproximales des facettes ont été placées sur les faces linguales pour fermer au maximum les diastèmes. Les cinq dents antérieures recevant des facettes céramiques montrent une configuration incisale en bout à bout. La dent 33 a été préparée pour une restauration céramo-métallique complète.
Fig. L3, L4 et L5 : Cire diagnostique. Des onlays céramiques ont été prévus pour les dents postérieures mandibulaires. Des facettes céramiques ont été prévues pour les 5 dents antérieures. L'arcade supérieure recevra des restaurations fixes implanto-portées.
Fig. L6 : Préparations finales des facettes céramiques, des onlays céramiques et des couronnes céramo-métalliques.
Fig. L7 : Le maître modèle.

Fig. L1: Periodontally involved lower incisors splinted with composite resin. Attachment loss has created black holes and diastemas corrected in part by the splint. Porcelain laminate veneers were selected as the restorative choice for the incisors as part of a full mouth reconstruction.
Fig. L2 : Border line situation in which teeth have been prepared for porcelain veneers with minimal enamel substrate left. The veneers interproximal finish lines have been carried all the way to the lingual in order to close as much as possible the diastemas. The five anterior teeth receiving porcelain veneers show a butt-joint incisal configuration. Tooth #22 was prepared for a full-coverage metal-ceramic restoration.
Fig. L3, L4 and L5 : Diagnostic wax-up. The mandibular posterior teeth were treatment planned for ceramic onlays. Porcelain laminate veneers for the five anterior teeth. The upper arch was going to receive an implant supported fixed restoration.
Fig. L6 : Final tooth preparations for porcelain laminate veneers, ceramic onlays and metal ceramic crown.
Fig. L7 : The master cast.

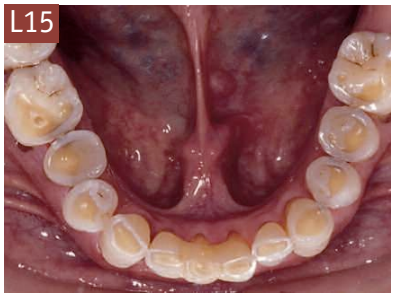

Fig. L8, L9, L10 et L11 : Les restaurations prêtes. Les limites des facettes sont placées en position supra-gingivale afin d'obtenir un collage sur l'émail cervical périphérique. Le collage au cément ou à la dentine augmenterait le potentiel d'infiltration.
Fig. L12 : Collage des onlays. La digue en caoutchouc épaisse est choisie.
Fig. L13 et 14 : Collage des facettes céramiques.
Fig. L15 : Vue pré-opératoire de l'arcade inférieure.
Fig. L16 : Vue per-opératoire de l'arcade inférieur. Les incisives inférieures restaurées avec des facettes céramiques étaient alors contenues sur la face linguale avec de la résine composite directe pour réduire la mobilité des dents pour le confort du patient.

Fig. L8, L9, L10 and L11 : The restorations ready for seating. The margins of the veneers are all left supra-gingival to try to bond on peripheral cervical enamel. Bonding to cementum or dentin will enhance the potential for microleakage.
Fig. L12 : Bonding the onlays. Extra heavy rubber dam is usually selected.
Fig. L13 and L14: Bonding the porcelain laminate veneers.
Fig. L15 : Pre-operative view of the lower arch.
Fig. L16 : Intra-operative view of the lower arch. The lower incisors restored with porcelain veneers were then splinted on the lingual surface with direct composite resin to reduce tooth mobility for patient's comfort.

Tableau 2 - Variation des couleurs en fonction de l'épaisseur de céramique.
Colour correction vs ceramic thickness.

Rien / *None*	0,3 mm
1-2 nuances / *1-2 shades*	0,5 - 0,6 mm
3-4 nuances / *3-4 shades*	0,7 - 0,9 mm
> 4 nuances / *> 4 shades*	1,0 - 1,4 mm

Ainsi pour des corrections de couleur plus poussées (3 à 4 teintes), il faut obtenir une épaisseur de facette plus importante, et donc retirer plus d'émail. Ceci devient alors une contre-indication pour obtenir un traitement fiable. A l'inverse, vouloir préserver l'émail lors de la préparation d'une restauration épaisse conduit à l'obtention d'une facette en surcontour.
Si une modification de plus de 2 teintes doit être obtenue, nous recommandons de réaliser un blanchiment préalable sur dents vivantes ou non-vivantes, attendre 2 ou 3 semaines et commencer ensuite le traitement avec la céramique feldspathique **(Fig. I et J)**. Des corrections de couleur « de dernière minute » peuvent être obtenues en utilisant des colles résines colorées. L'inconvénient d'une telle technique en est le manque de contrôle et se traduit ensuite par des restaurations trop opaques (Lim 1995).

For higher colour corrections (3-4 shades and more) it is required a thicker ceramic veneer resulting in broad dentinal exposure, a contraindication for predictable treatment with ceramic veneers. Conversely the preservation of enamel with the fabrication of a thicker ceramic veneer may result into an overcontoured restoration.
If more than two shades color correction is required perform first vital or non-vital tooth bleaching, wait 2-3 weeks and then start treatment with ceramic veneers **(Fig. I and J)**. « Last minute » color correction can be performed by using coloured resin cement paste. The drawback of such a procedure is the lack of control that can result into an opaque restoration (Lim 1995).

Fig. L17 : Vue post-opératoire de l'arcade inférieure.
Fig. L18 et L19 : Vue du sourire avant et après le traitement.

Fig. L17 : Post-operative view of the lower arch.
Fig. L18 and L19 : View of the smile before and after treatment.

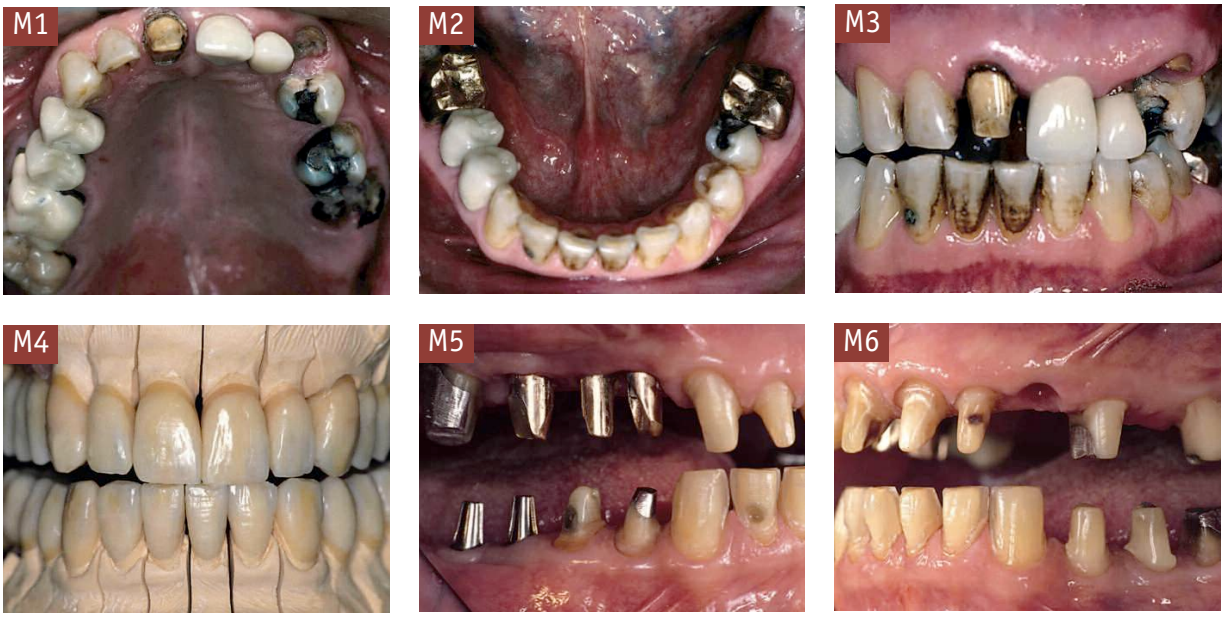

Fig. M1 et M2 : Vue occlusale d'arcades dentaires lourdement restaurées. Les restaurations sont défaillantes dûes à la carie et l'usure.
Fig. M3 : Position mandibulaire en propulsion.
Fig. M4 : Cire diagnostique couleur dent naturelle. Le nouveau schéma occlusal réalisé a confirmé la possibilité d'utiliser des facettes céramiques pour reconstituer le secteur antérieur inférieur. Le plan de traitement implique des extractions, une thérapie parodontale et un traitement orthodontique avec des implants afin de créer un espace convenable pour les dent 23 et 25. Implants pour remplacer les dents 16, 15,14 et 46. Les facettes céramiques sur les dents 33, 32, 31, 41, 42, 43 et des couronnes céramo-métalliques pour le reste de la denture.
Fig. M5 et M6 : Vue latérale des piliers naturels et implantaires avant scellement. Le site pour la dent 23 a été aménagé pour recevoir un pontique ovoïde. Les dents 24, et 26 ont été redressées par orthodontie. Les dents antéro-inférieures ont été préparées pour recevoir des facettes céramiques.

Fig. M1 and M2 : Occlusal view of heavily restored dental arches. Restorations are failing due to decay and fatigue.
Fig. M3 : Protrusive mandibular movement.
Fig. M4 : Tooth-coloured diagnostic wax-up. The achieved new occlusal scheme confirmed the possibility of utilizing porcelain veneers to restore the lower anterior dentition. The treatment plan involved extractions, periodontal therapy, implant assisted orthodontic treatment to create proper space for tooth #11 and #13. Implant placement to replace tooth #3,4,5, in the maxillary arch and tooth #30 in the mandibular arch. Porcelain laminate veneers on teeth #22,23,24,25,26,27 and metal-ceramic crowns for the remaining dentition.
M5 and M6 : Lateral view of natural and implant abutments before cementation. The site for tooth #11 was developed to receive an ovate pontic. Tooth #12 and #14 were up-righted with orthodontics. The lower anterior teeth were prepared for porcelain veneers.

Préparation dentaire idéale pour la forme de contour de la restauration souhaitée

Lorsqu'il n'est pas nécessaire de réaliser une importante modification de forme de la dent, les limites cervicales de la facette peuvent être placées de façon supragingivale **(Fig. E)**, préservant ainsi la santé parodontale et la biocompatibilité. Ceci est possible car les limites supragingivales des facettes feldspathiques peuvent être rendues totalement indécelables si une céramique cervicale claire est utilisée (« effet de lentilles de contact ») **(Fig. E)**. A l'inverse, lorsqu'il faut

Ideal tooth preparation for desired contour of the restoration

When extensive tooth contour modification is not required the cervical finish line for ceramic veneers is placed supragingival **(Fig. E)**. This is an important advantage for periodontal health and biocompatibility and it is possible because with ceramic veneers supragingival margins can be totally undetectable if clear cervical porcelain is utilized (« contact lens » effect) **(Fig. E)**. Conversely, when it is necessary to modify tooth contour and close diaste-

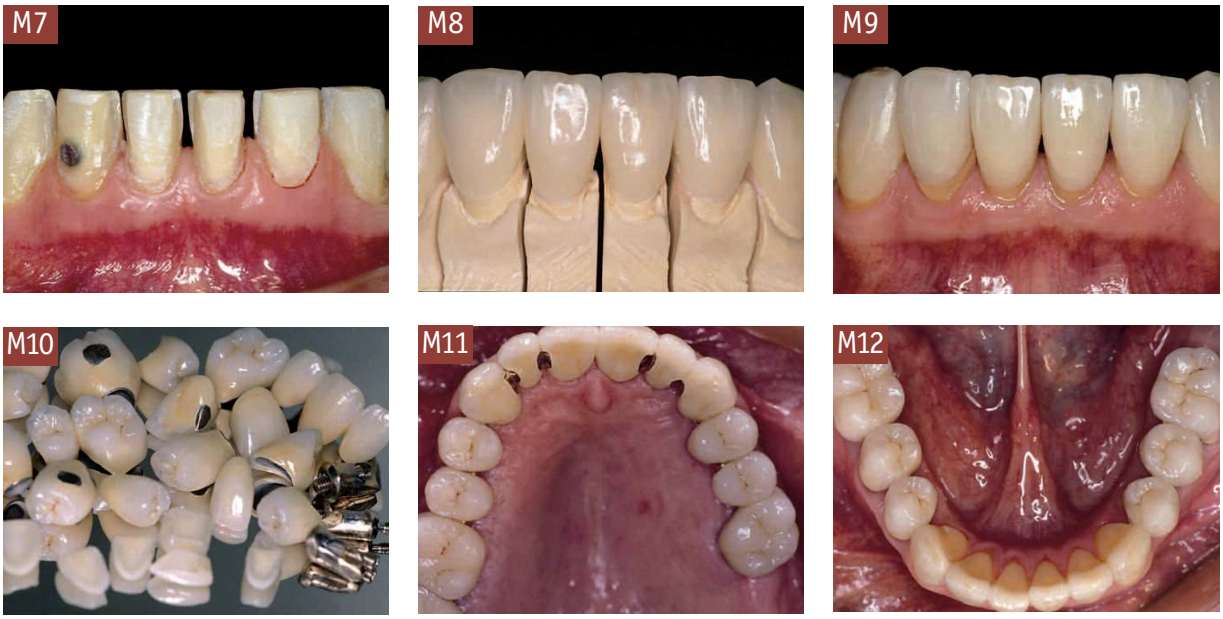

Fig. M7 : Préparations dentaires pour les facettes céramiques. Au moins 50 % d'émail ont été préservés sur chaque dent. La limite cervicale a été placée à la Jonction Amélo Cémentaire pour coller à l'émail périphérique et éviter le collage sur la dentine. La couleur du fond semble favorable pour des facettes fines translucides. La réduction incisale a été préparée en configuration de joint en bout à bout et prévue pour ne pas avoir plus de 2 mm de céramique non soutenu. Les limites interproximales ont été placées sur les faces linguales pour éviter des diastèmes et des « trous noirs ». L'ancienne obturation en amalgame sur sur la 41 a été éliminée juste avant le collage afin que la résine remplisse l'espace créé.
Fig. M8 : Facettes céramiques sur le maître modèle.
Fig. M9 : Facettes céramiques collées avec des limites supragingivales.
Fig. M10 : Couronnes céramo-métalliques, Prothèses partielles fixées, facettes céramiques et piliers implantaires. Les restaurations implanto-portées unitaire seront réunies par soudure secondaire.
Fig. M11 : Vue occlusale du maxillaire après insertion. Les positions des 16,15,14 sont implanto-portées.
Fig. M12 : Vue occlusale de la mandibule après insertion. La 46 est portée par deux implants. Vue occlusale des facettes céramiques antérieures collées.

Fig. M7 : Tooth preparations for porcelain laminate veneers. At least 50% of enamel was preserved on each tooth. The cervical finish line was kept at the CEJ to bond to peripheral enamel and avoid dentin bonding. The colour of the substrate appeared favourable for translucent thin veneers. The incisal reduction was managed with a butt-joint configuration and planned to have no more than 2mm of unsupported ceramic. Intreproximal finish lines were kept lingual to reduce diastemas and black holes. The amalgam filling on tooth #25 was removed right before bonding allowing for the resin to fill-in the space.
Fig. M8 : Porcelain laminate veneers on the master cast.
Fig. M9 : Bonded porcelain laminate veneers with supragingival finish lines.
Fig. M10 : Metal-ceramic crowns, fixed partial dentures, porcelain laminate veneers and custom made implant abutments. Implant supported single crown restorations will be picked-up intra-orally and post-ceramic soldered.
Fig. M11 : Maxillary post-insertion occlusal view. Tooth #3,4,5 are implant supported.
Fig.13n: Mandibular post-insertion occlusal view. Tooth #30 is supported by two implants. Occlusal view of the bonded anterior porcelain veneers.

modifier la forme de la dent de façon importante, de fermer des diastèmes ou des espaces noirs, les limites cervicales doivent être placées intra-sulculaires et les limites interproximales doivent être amenées jusqu'aux surfaces palatines ou linguales **(Fig. H, L et M)**. Ceci donne au technicien de laboratoire la liberté nécessaire pour permettre les modifications de forme de la dent en évitant les rebords interproximaux de céramique qui ferment de façon abrupte les espaces édentés et ainsi permettre des profils d'émergence plus doux.

mas or black holes, the cervical finish line has to be placed subgingival and the interproximal finish line has to be carried to the palatal/lingual surface **(Fig. H, L and M)**. This will provide the dental technician with the necessary freedom for tooth contour modification avoiding interproximal ledges of ceramic that abruptly close the undesired spaces therefore allowing for more gentle emergence profile of the veneers.

Fig. M13 : Position mandibulaire en propulsion après insertion. Les facettes céramiques reconstituent la fonction et l'esthétique. La dent 23 est une pontique ovoïde.
Fig. M14 et M15 : Vue du sourire avant et après le traitement.

Fig. M13 : Post-insertion protrusive mandibular movement. Porcelain laminate veneers restore both function and aesthetics. Thooth #11 is an ovate pontic.
Fig. M14 and M15 : View of the smile before and after treatment.

Conclusion

Les facettes céramiques doivent toujours être notre premier choix lorsque l'on établit un plan de traitement pour une restauration indirecte dans la zone esthétique. Quelle que soit la situation, afin d'obtenir un résultat satisfaisant et fiable, le clinicien peut prendre une décision thérapeutique basée sur les 6 critères décrits précédemment. Ce processus de décision peut être facilité en répondant aux questions suivantes lors de l'examen du patient :

- **Est-il possible de réaliser une préparation de facette feldspathique en conservant un minimum de 50 % d'émail intact ?**
- **Est-il possible de restaurer (ou repositionner) le bord incisif avec une épaisseur de céramique non-supportée inférieure à 2 mm (céramique feldspathique) ou à 3-4 mm (céramique renforcée à la lucite) ?**
- **Est-ce que l'occlusion finale du patient est contrôlée ?**
- **Est-il possible de placer les limites de la facette sur de la dent saine ?**
- **Est-il possible d'obtenir la correction de couleur souhaitée avec une épaisseur maximum de céramique de 0,6 mm ?**
- **Si des modifications de forme de la dent sont nécessaires, est-il possible d'étendre les limites de la préparation en position intra sulculaire et de façon interproximale ?**

Si la réponse à l'une de ces questions est négative alors le traitement par facettes porcelaines n'est pas indiqué dans cette situation et une autre modalité de traitement doit être envisagée.

Ceramic veneers should always represent the first choice of treatment when planning an indirect restoration for the aesthetic zone. The clinician can utilize the six criteria for predictability during the decision making process in any clinical situation. This process can be facilitated answering the following questions upon patient examination :

- **Is it possible to prepare the tooth for a ceramic veneer keeping a minimum of 50 % of intact enamel ?**
- **Is it possible to restore/reposition the incisal edge and not to extend the amount of unsupported ceramic more than 2.0mm (feldspathic ceramic) or more than 3-4.0 mm (leucite reinforced ceramic) ?**
- **Is the final occlusion of the patient controlled ?**
- **Is it possible to place the ceramic veneer margins on sound tooth structure ?**
- **Is it possible to achieve the desired colour correction with a maximum ceramic thickness of 0.6 mm ?**
- **Is it possible to extend the finish lines subgingivally and interproximally if a tooth contour modification is required ?**

If any of these questions is answered negatively then treatment with porcelain laminate veneers is not indicated for that clinical situation and a different treatment modality has to be considered.



ASMUSSEN E., MUNKSGAARD E.C.
Adhesion of restorative resins to dentinal tissues.
In : Vanherle G, Smith DC. Posterior composite resin dental restorative materials.
St. Paul, MN : 3M Co 1985;217-229.

BUONOCORE M.G.
A simple method of incresing the adhesion of acrylic filling materials to enamel surfaces.
J Dent Res 1955;**34**:849-853.

CALAMIA J.R.
The etched porcelain veneer technique.
NY State Dent J 1988;**54**:48-50.

CASTELNUOVO J., TJAN A.H.L., LIU P.
Microleakage of multi-step and simplified –step bonding systems. *Amer J Dent* 1996;**9**:245-248.

CASTELNUOVO J., TJAN A.H.L., PHILLIPS K., NICHOLLS J.I., KOIS J.C.
Fracture load and mode of failure of ceramic veneers with different preparations. *J Prosth Dent* 2000;**83**:171-180.

CHRISTENSEN G.J.
Veneering of teeth. State of the art.
Dent Clin N Amer 1985;**29**:373-391.

FERRARI M., PATRONI S., BALLERI P.
Measurement of enamel thickness in relation to reduction for etched laminate veneers.
Int J Perio Rest Dent 1992;**2**:407-413.

FRIEDMAN M.J.
A 15-year review of porcelain veneer failure : a clinicians' observations. *Compendium* 1998;**6**:625-636.

GOUGOULAKIS A., MORMANN W.H., BARBAKOW F., LUTZ F.
Retention rate and margin adaptation of Cerec veneers in vitro. In : Mormann WH (ed). Proceedings of an international symposium on computer restorations : state of the art of the Cerec method.Chicago : *Quintes* 1991:537-545.

HUI K.K.K., WILLIAMS B., HOLT R.D.
A comparative assessment of the strength of porcelain veneers for incisor teeth dependent on their design characteristics. *Brit Dent J* 1991;**17**:51-55.

HUI K.K., WILLIAMS B., DAVIS E.H., HOLT R.D.
A comparative assessment of the strengths of porcelain veneers for incisor teeth dependent on their design characteristics. *Brit Dent J* 1991;**171**:51-55.

JONES D.W.
In : Mc Lean JW, ed Dental ceramics.
Proceeding First Internat Symposium Ceramics.
Chicago: *Quintes* 1983;83-91.

KARLSSON S.
A clinical evaluation of ceramic laminate veneers.
Int J Prosth 1992;**5**:447-451.

LIM C.C.
Case selection for porcelain veneers.
Quintes Int 1995;**26**:311-315.

Mc LAREN E.A.
All-ceramic alternatives to conventional metal-ceramic restorations. *Compendium* 1998;**18**:307-325.

Mc LEAN J.W.
The science and art of dental ceramics. Vol.1. The nature of dental ceramics and their clinical use.
Chicago: *Quintes Publ co.* 1979.

PJETURSSON B.E., BRAGGER U., LANG N.P., ZWAHLEN M.
Comparison of survival and complication rates of tooth-supported fixed dental prostheses (FDPs) and implant-supported FDPs and single crowns (SCs).
Clin Oral Impl Res 2007;**18**:97-113.

PEUMANS M., VAN MEERBEEK B., LAMBRECHTS P., VUYLSTEKE-WAUTERS M., VANHERLE G.
Five-year clinical performance of porcelain veneers :
Quintes Int 1998;**29**:211-221.

SCHERRER S.S., DE RIJK W.D.
The fracture resistance of all ceramic crowns on supporting structures with different elastic moduli.
Int J Prostho 1993;**6**:462-467.

SHEETS C.G., TANIGUCHI T.
Advantages and limitations in the use of porcelain veneer restorations. *J Prosth Dent* 1990;**64**:406-411.

TJAN A.H.L., CASTELNUOVO J., LIU P.
Bond strength of multi-step and simplified –step systems.
Amer J Dent 1996;**9**:269-272.

WALL G.I., REISBICK M.H., JOHNSTON W.M.
Incisal-edge strength of porcelain laminate veneers restoring mandibular incisors. *Int J Prostho* 1992;**5**:441-446.

Traduction de l'anglais vers le français : Eric LECLERCQ

Remerciements

L'auteur remercie Francesco Felli* (Fig. A à G et I à L), Marco Di Pietro* (Fig. H) et Harald Heindl** pour leurs cas cliniques.

Acknowledgement

All our thanks to Francesco Felli (Fig. A to G and I to L), Marco Di Pietro* (Fig. H) and Harald Heindl** for their contribution to the patient situations presented herein.*

** CDT ; Oral Design, Rome, Italy ** CDT ; Aesthetic Dental Creations, Mill Creek, WA, USA*

Demande de tirés-à-part : Docteur Jacopo CASTELNUOVO - Center for Oral Rehabilitation - Via dei Monti Parioli, 12 - 00197 Rome - ITALY.