



Journée - 27 mars 2014 - « *Démonter pour préserver* »

Démonter, oui, mais pour quoi faire ?

Nous sommes tous confrontés à la problématique du démontage, et l'affluence enregistrée lors de la Journée du 27 mars aura illustré à quel point cette thématique, peu souvent abordée en tant que telle, que ce soit en formation initiale ou continue, constitue une préoccupation majeure dans notre exercice. Mais l'ambition de la SOP, à laquelle ont pleinement adhéré les sept conférenciers de cette journée, ne consistait pas seulement à délivrer des réponses cliniques pour chacune des disciplines de notre pratique impactées par le démontage. Il s'agissait aussi d'aller plus loin en répondant à la question plus globale que l'on pourrait familièrement résumer comme suit « Démonter, d'accord, mais pour faire quoi ensuite ? ».

À cet égard, l'un des fils rouges de la Journée aura été que l'on ne peut plus, aujourd'hui, se lancer dans la réalisation de travaux sans se poser la question de leur gestion dans la durée. L'un des axiomes qui pourraient d'ailleurs

être tirés de cette Journée est que plus nos restaurations sont invasives, plus nos interventions, dans le cadre de leur gestion, seront invasives.

En dentisterie conservatrice, **Franck Decup** a traité de la dépose des amalgames et composites. **Stéphane Cazier** a abordé la gestion des décollements partiels d'attelles collées. En prothèse, **Pierre Machtou** a donné une conférence sur la dépose des couronnes, des bridges, des inlays-cores et des tenons métalliques. **Cauris Couvrechel** a traité de la dépose des tenons fibrés. **François Bronnec** a quant à lui traité de la dépose des fragments d'instruments fracturés. **Philippe Khayat** et **Benjamin Pomès** ont abordé la dépose implantaire, qu'il s'agisse de vis fracturées ou d'implants fracturés. ✓

*Le compte rendu des conférences, pages suivantes, coordonné par **Marc Roché**, a été réalisé grâce au concours d'**Hélène Roquette**, **Delphine Rouxel**, **Chloé Stein** et **Alice-Laure Weiss**.*



Franck Decup

Démonter amalgame et composite

P. 24



Stéphane Cazier

Décollement partiel d'une attelle coulée collée

P. 25



Pierre Machtou

La dépose des éléments prothétiques

P. 26



Cauris Couvrechel

Dépose des tenons fibrés

P. 28



François Bronnec

Retrait des instruments fracturés en endodontie

P. 29



Philippe Khayat et Benjamin Pomès

Dépose et démontage en implantologie

P. 30

Journée - 27 mars 2014 - « Démonteur pour préserver »

Démonter amalgame et composite

Franck Decup



La ré-intervention occupe de 40 à 70 % de notre activité. Nous manquons pourtant de critères décisionnels pour remplacer les restaurations. Les taux d'échecs annuels sont globalement équivalents selon les différents matériaux de restauration. L'environnement et les facteurs de risque individuels sont les éléments qui conditionnent la longévité des restaurations. 80 % des problèmes qui conduisent à une ré-intervention sont la carie secondaire ou la fracture. Notre meilleur allié reste les aides optiques. Les loupes x 3,2 permettent d'obtenir 10 fois plus d'informations, et un microscope x 10, cent fois plus.

Amalgame

S'il est recommandé de recourir à la digue ainsi qu'à des lunettes, la libération de mercure à la dépose d'un amalgame est estimée à 5 à 10 microgrammes/m³. Or, l'OMS recommande une exposition quotidienne à moins de 25 microgrammes/m³. Il n'y a donc aucun risque de ce point de vue. Les fraises surtaillées créent moins de poussière. Un moyen simple de dépose est la découpe en croix au centre du matériau, suivie pour finir de l'utilisation des US sans risque supplémentaire pour la dent. Cette technique est avantageusement remplacée en situation

juxta-pulpaire par un détournement qui suit la limite dent/restauration sur tout le pourtour, et qui permet de ne pas léser la zone parapulpale.

Séquelles tissulaires

On constate un phénomène de corrosion humide sous l'amalgame, et la couche de corrosion de surface qu'elle laisse est à éliminer systématiquement. La couche de substitution sous-jacente est un tissu infiltré ayant subi une transformation chimique qui entraîne une fragilisation biomécanique. Enfin, la surface chargée de métaux lourds est moins facilement mordançable, et la couche hybride est moins bonne.

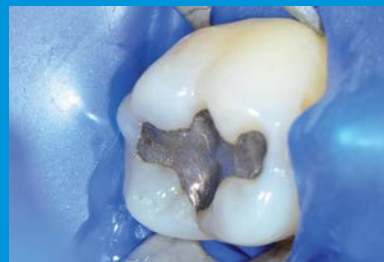Il convient donc de récupérer des tissus sains afin de favoriser le collage. En cas de proximité pulpaire, il faut se concentrer sur la périphérie et s'aider de l'aéroabrasion pour la zone parapulpale.

Composite

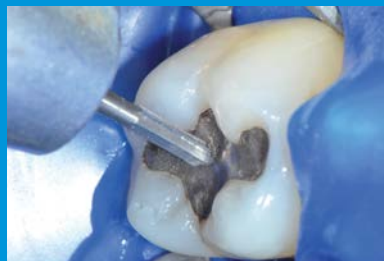La procédure s'effectue à l'aide de fraises diamantées par usure progressive du matériau. Le séchage fréquent aide au repérage du matériau. Il est possible de recourir de nouveau aux US si le composite est suffisamment affiné.

Séquelles tissulaires

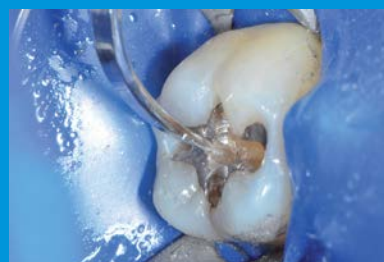Il faut s'attendre à une dégradation de la couche hybride. Passer rapidement la fraise ou l'aéroabrasion permet d'éliminer les 5 à 10 microns concernés. ✓



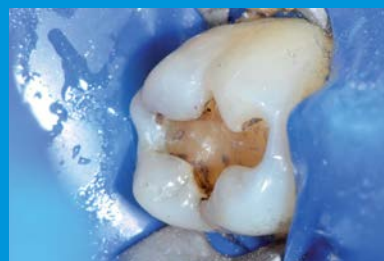Isolement par une mise sous digue.



Dépose de l'amalgame à l'aide d'une fraise « transmétal ».



Dépose des excédents à l'aide d'inserts ultrasonores.



État final de la cavité nettoyée.

Décollement partiel d'une attelle coulée collée

Stéphane Cazier



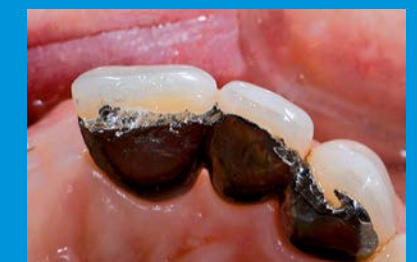Gérer le décollement partiel d'une attelle coulée collée représente une réelle difficulté, surtout dans les cas où le parodonte est affaibli. Pour démonter, il est important de savoir comment la prothèse a été réalisée.

À l'étape de la préparation, il convient de chercher à identifier si la préparation met en œuvre une poutre incisale, une rainure proximale, un macro puits ou un tenon. Les éléments qui participent le plus au collage sont le tenon et la poutre incisale. La dépose débute donc par une première découpe de l'ailette afin d'individualiser le tenon. La seconde étape vise à détruire la poutre incisale.

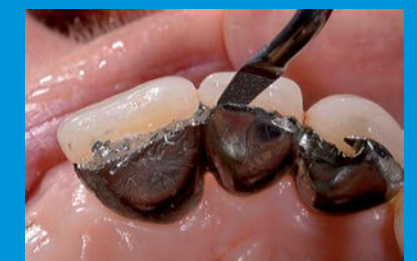Attention! Les aides optiques sont

indispensables lors de ces étapes. Le matériau de collage a plutôt tendance à mieux coller à la dent. Et c'est tant mieux! Il faut parvenir à chauffer la colle avec des US, sans eau, tout en évitant de trop échauffer la pulpe.

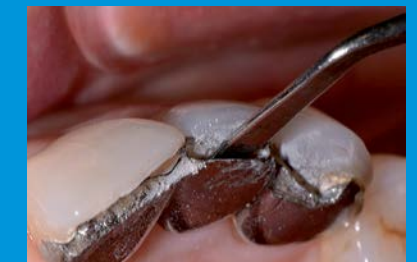Un insert plat en lame s'avérera très intéressant. Il permet d'appliquer des contraintes de clivage qui fragilisent fortement la colle. Lors du démontage d'une attelle, il est important de bien analyser l'échec afin de mieux anticiper la suite du traitement. Il s'agit de déterminer si l'on doit ou non modifier la stratégie thérapeutique. Ces situations sont toujours délicates à gérer. C'est la raison pour laquelle il convient impérativement de mettre en place un suivi rigoureux à la suite de la réalisation d'une attelle coulée. ✓



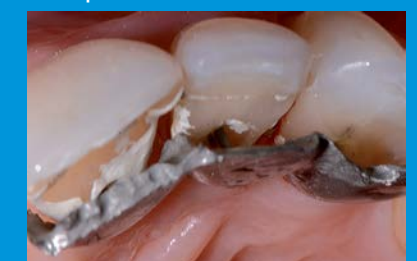Phase 1 - Section du bord libre de l'attelle collée à l'aide d'une fraise Komet réf. 6889.



Phase 2 - Début du décollement de l'attelle à l'aide de l'insert à ultrasons Komet SFM 1F.



Phase 3 - Poursuite du décollement à l'aide d'une spatule de bouche.



Phase 4 - Résultat

Journée - 27 mars 2014 - « Démonteur pour préserver »

La dépose des éléments prothétiques

Pierre Machtou

La dépose des éléments prothétiques avant retraitement endodontique orthograde constitue un acte incontournable de notre exercice. Elle répond à une stratégie précise visant à préserver les structures dentaires résiduelles, l'objectif étant d'obtenir l'accès au canal afin d'en négocier la portion non obturée. Il convient en premier lieu d'effectuer un examen clinique précis où sont successivement analysés : le type et la valeur de la restauration, la nature du pilier, celle de l'échec, et le mode d'assemblage. Enfin, comme souvent, il est souhaitable d'évaluer le rapport bénéfice/risque de la dépose, d'en informer le patient, et de proposer une alternative en cas d'échec.

La dépose des couronnes ou res-

taurations avant le retraitement endodontique orthograde est préférable car ces dernières masquent l'anatomie de la chambre pulpaire. En outre, les axes couronne/racine ne concordent pas toujours. Seuls deux cas de figure nous autorisent à ne pas déposer : lorsque la couronne est récente et satisfaisante tant sur les plans esthétiques que parodontal, et dans le cas des restaurations plures. Dans ces deux situations, il nous faut passer prudemment au travers des coiffes, en travaillant si possible sous aides optiques. Deux modes de dépose s'opposent : le démontage et le descellement, avec un objectif commun : préserver les structures dentaires sous-jacentes. Le démontage s'apparente au découpage de la pièce prothétique,

et le descellement implique la désagrégation du joint de ciment avec préservation de la coiffe.

Découpage

L'instrumentation nécessaire au découpage est simple. Elle comprend des fraises (transmétal notamment chez Komet® ou Maillefer®) et des élévateurs. Il s'agit d'effectuer une tranchée de la zone cervicale de la face vestibulaire au milieu de la face occlusale, d'exercer des vibrations via les ultrasons au niveau du joint de ciment à l'intérieur de la tranchée et, enfin, d'écarter les bords de la tranchée avec l'élévateur. Durant cette opération, l'objectif principal est la protection du moignon dentaire. Dans le cas d'un bridge, des tranchées sont faites sur les piliers antérieurs et postérieurs, et la même démarche peut être appliquée.

Descellement

Il est recommandé aujourd'hui de bannir l'arrache-couronne, souvent responsable de fractures dentaires ou radiculaires. Des instruments type WAM Keys (WAM®) sont à notre disposition et permettent de desceller la couronne par un mouvement de rotation. Les trois clés sont successivement passées dans une petite tranchée vestibulaire et/ou linguale, faite à la fraise dans la zone de jonction présumée entre l'intrados prothétique et le moignon. La clé entrant en friction est la bonne. On l'utilise en rotation afin de desceller la coiffe selon son axe. Pour les bridges, des instruments type CORONAFLEX (Kavo®) sont très utiles et confortables pour le patient. Ils émettent des micro-pulsations par l'intermédiaire de câbles métalliques placés dans les embrasures mésiale et distale, qui désagrègent le joint de ciment.

Dépose des inlays-cores

Il s'agit de découper l'inlay-core en

isolant chaque tenon et, si possible, sous aides optiques. Une fois les tranchées effectuées entre chaque tenon, à la fraise transmétal, des ultrasons à grande puissance sous spray permettent de désagréger le joint de ciment.

Dépose des ancrages radiculaires

• Screw-post

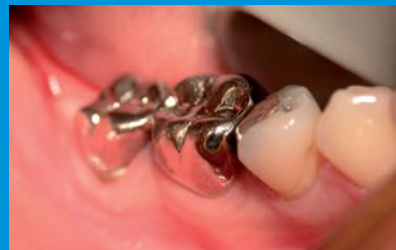On élimine d'abord le matériau qui l'entoure tout en ménageant sa tête. Plusieurs instruments peuvent aider au dévissage : inserts à ultrasons type Start-X n° 4 (Dentsply®), clés à screw-post (Dentatus®), ou fraise RotoPro (Ellman®) sur turbine, placée sur la tête du screw-post et actionnée dans le sens anti-horaire.

• Tenons radiculaires

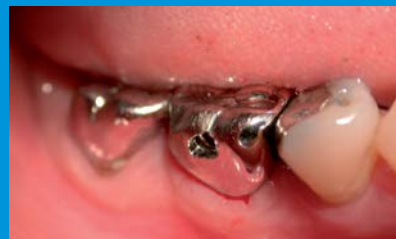Il faut en connaître la nature (passifs ou coulés), la forme (parallèle ou conique), et en évaluer la longueur et la largeur.

Les tenons longs et cylindro-coniques sont les plus difficiles à déposer ; les tenons larges peuvent engendrer des fractures radiculaires lors de la dépose, du fait des parois radiculaires résiduelles fines. Il est possible d'utiliser différents inserts à ultrasons en première intention, comme le Start X (Dentsply®), toujours sous spray d'eau abondant. En deuxième intention, les extracteurs de tenon comme celui de Gonon ou de Thomas sont préférables car ils permettent de déposer le tenon en traction selon son axe (via un système de trépan et de filières associées) et ce, en respectant la racine.

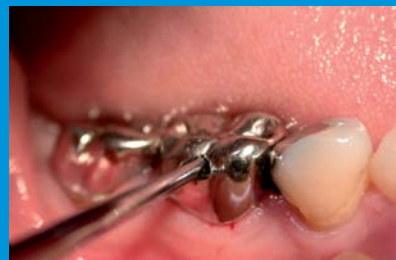Enfin, la trousse de Masseran, basée sur le même principe, est réservée aux tenons fracturés profondément dans la racine. Elle possède en effet des trépan plus fins capables de pénétrer à l'intérieur du canal sans dégâts. ✓



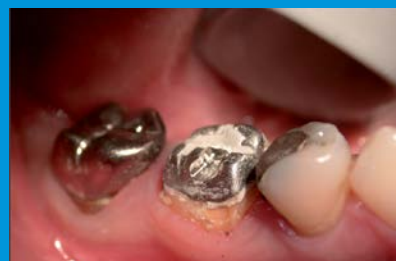État initial de la couronne à déposer.



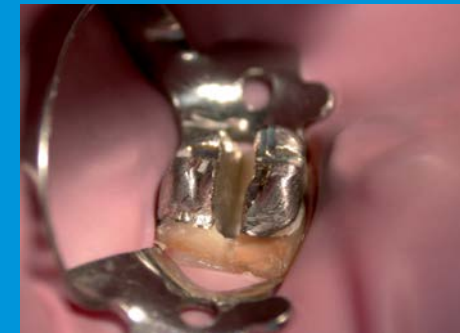Réalisation d'un avant-trou à la jonction supposée entre la reconstitution et la couronne



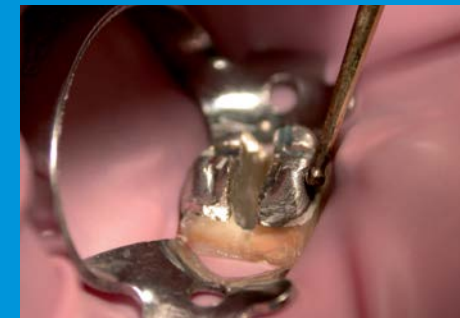
Insertion de l'instrument Wamkey® en lui imprimant de petits mouvements dans les 3 axes de l'espace.



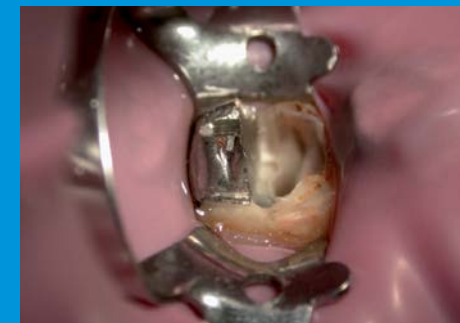Mise en évidence de l'inlay-core.



Section transversale de l'inlay-core après mise sous digue.



Descellement de l'inlay-core à l'aide d'un insert à ultrasons.



Vue clinique après descelllement de la moitié vestibulaire de l'inlay-core.



Les trois pièces prothétiques résiduelles après leur dépose. Remarque : une fois rebasée, la couronne prothétique peut servir de prothèse transitoire pendant les phases de reprise de traitement endodontique.

Journée - 27 mars 2014 - « *Démonter pour préserver* »

Dépose des tenons fibrés

Cauris Couvrechel



Nous devons déposer de plus en plus souvent des tenons fibrés, du fait d'échecs endodontique et/ou prothétique. La dépose de la restauration corono-radicaire doit permettre l'accès à la totalité de l'endodonte et préserver la structure dentaire.

Les restaurations corono-radicales par matériau inséré en phase plastique sont constituées le plus souvent de composite associé à différents types de tenons. Ces tenons sont composés de fibres de carbone, de verre ou de quartz, qui sont orientées parallèlement à leur grand axe et liées entre elles par une matrice de résine époxy ou acrylique. La dépose des reconstitutions fibrées est réalisée soit à l'aide de systèmes ultrasonores, soit à l'aide de forets.

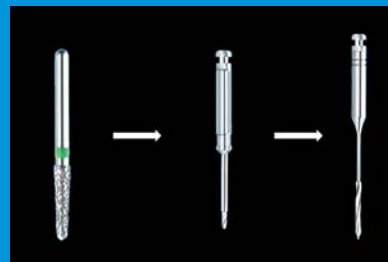
• **La technique ultrasonore**

C'est la technique la plus sûre et la plus efficace pour retirer la totalité du composite et du tenon fibré. Ils sont éliminés dans la portion radicaire avec des inserts diamantés tels que des boules diamantées (ETBD, Satelec) et cylindro-coniques diamantés (ET18D, Satelec) ou des inserts microfraisés (StartX #3, Dentsply Maillefer). L'éli-

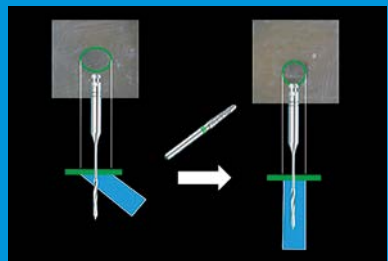
mination se fait par touches successives jusqu'à voir les parois radicales, de l'entrée canalaire jusqu'au matériau d'obturation endodontique. Le contrôle visuel est impératif tout au long de l'intervention.

• **La technique de forage**


Il s'agit d'une méthode consistant à éliminer d'abord le tenon et ensuite le composite de collage. Cette méthode, plus risquée, nécessite de connaître la longueur du tenon (radiographie) et son axe. Celui-ci est perpendiculaire à la surface du tenon quand sa section est ramenée d'ovale à circulaire. Un premier foret pointeur est inséré jusqu'à la butée, permettant une pénétration contrôlée en axe et en profondeur dans le tenon. Enfin, un foret Peeso n° 2 (diamètre 90/100) muni d'un stop à la longueur du tenon et monté sur contre angle bleu, sous spray d'eau, pénètre le tenon selon l'axe de ses fibres permettant son élimination complète par délaminage. En conclusion, la dépose est réalisable dans des temps cliniques assez courts qui varient de 5 à 15 minutes. Le protocole clinique doit être scrupuleusement suivi. L'utilisation des aides optiques apporte sécurité et efficacité à ce type d'actes. ✓



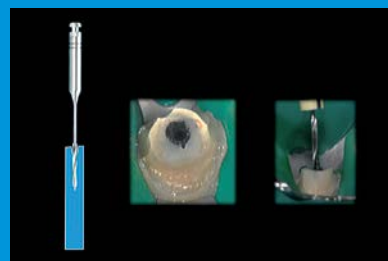
Séquence instrumentale recommandée.



Repérage.



Guidage.



Forage.

Retrait des instruments fracturés en endodontie

François Bronnec



L'avènement de la rotation continue a rendu accessible au plus grand nombre la réalisation de traitement endodontique de qualité, mais expose à un risque de fracture instrumentale accru. Chaque situation clinique est particulière, et nous conduit à envisager différents scénarii :

- Passer le long du fragment avec des limes K puis le retirer;
- Passer le long, sans retrait, pour mise en forme et obturation du canal;
- Tenter le retrait, si le passage est impossible;
- Laisser le fragment dans le canal, et conduire le traitement jusqu'à ce niveau.

La décision thérapeutique doit prendre en considération les paramètres suivants :

- Plus le fragment est situé coronairement, plus le taux de succès sera élevé. À l'inverse, la situation de l'instrument après la courbe est la plus défavorable.
- Les instruments fracturés de dimension supérieure à 5 mm sont plus facilement retirés.
- Les chances de retirer un instrument en acier sont meilleures que pour les fragments de limes en NiTi.
- Un délabrement est prévisible.
- L'opérateur doit être formé et doit disposer d'un plateau technique adéquat.

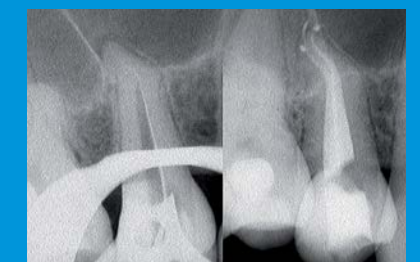La stratégie consiste à obtenir un accès visuel à la partie coronaire du

fragment car l'accès radicaire doit être équivalent à ce qu'il aurait été en l'absence de l'instrument fracturé. S'il existe de la place latéralement au fragment, le passage de limes K de petit calibre dans un bain de solution d'irrigation peut permettre de dépasser l'obstruction. La mobilisation du fragment après la mise en forme du canal est réalisée avec une lime K ultrasonore placée apicalement à l'instrument.

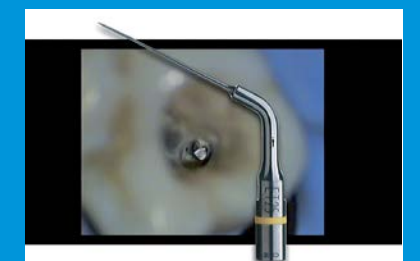
S'il n'existe pas de place latéralement à l'obstruction, il faudra utiliser la technique décrite par Clif Ruddle mettant en jeu des forets de Gates modifiés et des inserts ultrasonores dans un mouvement anti-horaire susceptible de déplacer le fragment en direction coronaire.

Si le fragment résiste à la vibration ultrasonore, l'option du micro-tube autorise la préhension directe du fragment et son retrait. En cas d'échec, le canal est mis en forme coronairement à l'obstruction et obturé à l'aide d'une technique de gutta chaude afin de garantir l'étanchéité coronaire.

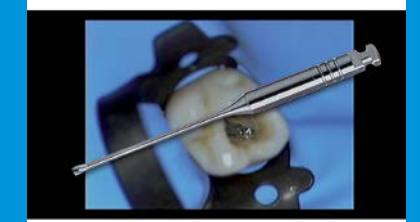En conclusion, les chances de succès doivent être évaluées avant toute tentative de retrait d'un instrument fracturé. Si les moyens techniques actuels permettent au clinicien entraîné de gérer ce type de complications par voie orthograde dans la très grande majorité des cas, le meilleur traitement reste encore la prévention. ✓



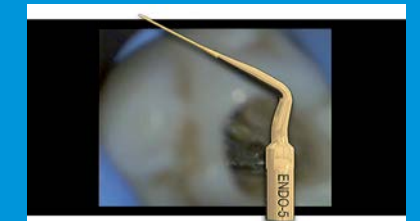À gauche état initial, à droite résultat final après reprise de traitement.



Phase 1 – Utilisation de l'insert à ultrasons Satelec ET25 afin de dégager la partie cervicale de l'instrument fracturé.



Phase 2 – Poursuite du dégagement cervical t à l'aide d'un foret Largo modifié (pointe sectionnée).

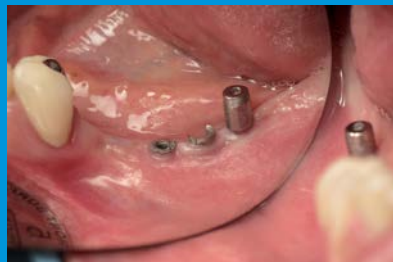

Phase 3 – Enfin utilisation de l'insert ENDO-5 de Satelec.

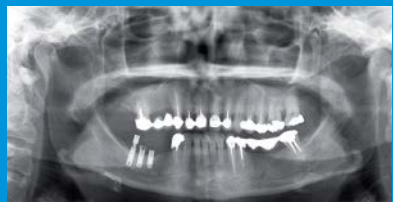Journée - 27 mars 2014 - « Démontez pour préserver »

Dépose et démontage en implantologie

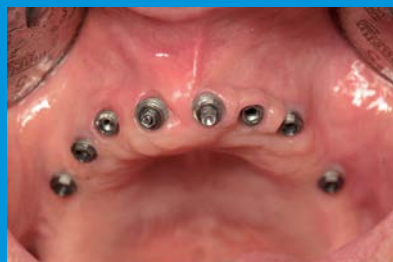— Philippe Khayat et Benjamin Pomès —



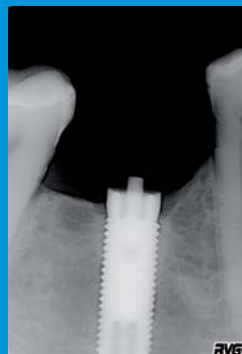
Cas clinique 1.



Radiographie panoramique du cas clinique 1.



Cas clinique 2.



Cas clinique 3 - Radiographie d'une tête de vis fracturée.

La notion de démontage en implantologie reste parfois synonyme d'échec. Pourtant, il existe une instrumentation et des protocoles spécifiques qui permettent de gérer des situations plus ou moins simplement. En implantologie, nous sommes conduits à déposer les vis de prothèse ou de pilier d'une part, et les implants eux-mêmes d'autre part.

Dépose des vis

Deux cas de figure peuvent se présenter : la vis est fracturée ou la vis est abîmée, rendant impossible l'utilisation du tournevis.

- Dans ce dernier cas, l'instrument de choix est le tourne-à-gauche. On l'insère dans le faux moignon en le bloquant dans la tête de vis, et on tourne dans le sens anti-horaire. Cela débloque la vis et entraîne le dévissage du faux moignon. Lorsque la tête de vis est trop abîmée pour utiliser le tourne-à-gauche, il s'agit de meuler prudemment le résidu de tête de vis à l'aide d'une fraise boule de diamètre adapté.
- Dans le cas d'une vis fracturée (complication assez rare à cinq ans, mais qui tend à augmenter avec le temps et la fatigue du matériau), deux situations peuvent se présenter.
 - La vis est fracturée haut : une vis sans tête dépasse de l'implant. Les

ultrasons nous permettent assez facilement de faire remonter la vis en la vibrant dans le sens du dévissage. – La vis casse au ras de l'implant ou dans le filetage. Il est possible d'utiliser, avec précaution, les ultrasons dans un premier temps. Si ceux-ci ne fonctionnent pas, certains systèmes proposent des kits d'entretien (ou de récupération de vis fracturée 1.03801). Ils sont basés sur l'utilisation d'une petite douille de guidage placée sur la plate-forme implantaire supposée intacte. Cette douille possède en son centre un trou permettant de guider un foret sur le fragment de vis fracturé. Celui-ci crée une cavitation rendant possible l'utilisation d'un mini tourne-à-gauche qui, après retrait de la douille de guidage, entraîne le dévissage de la vis. D'autres kits d'entretien (chez Nobel® par exemple) sont des kits de réfection d'un filetage implantaire endommagé. Enfin, certains kits (coréens) sont compatibles avec plusieurs systèmes implantaires et impliquent eux aussi l'utilisation d'une douille de guidage (à condition que la vis casse dans le filetage et non au ras de l'implant), d'un petit foret, puis d'un tourne-à-gauche monté sur contre-angle qui récupère le fragment de vis. Concernant le remplacement des molaires mandibulaires par exemple et/ou si le patient bruxe, la mise en place d'implants à col large (comme les wide-neck chez Straumann® ou



Zimmer®, de 6 mm de diamètre) permet de prévenir la fracture de vis.

Dépose des implants

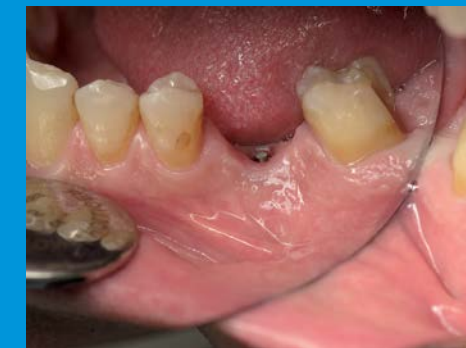Trois situations nous conduisent à déposer l'implant :

- Il n'est pas ostéo-intégré (il n'y a alors pas de résistance au dévissage, donc la dépose est assez simple);
- En cas de péri-implantite;
- Il est fracturé.

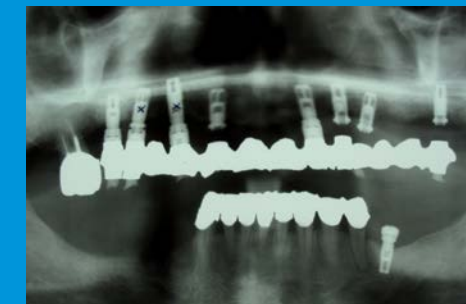Dans le cas d'une péri-implantite, qui concerne un implant sur dix à 10 ans et 20 % des patients (Monbelli, 2012), mieux vaut parfois déposer l'implant et laisser cicatriser huit mois à un an plutôt que de vouloir traiter la péri-implantite. La dépose de l'implant se fait en général assez simplement si le couple de dévissage est bon.

Lorsque l'implant est fracturé, à l'inverse, il nous faut utiliser une instrumentation spécifique. Selon certaines études (Jung, 2012, ou Pjetursson, 2008), 0,18 % des implants de couronnes unitaires ou 0,5 % des implants supports de prothèse partielle fracturent à cinq ans. Ces taux se sont nettement améliorés avec l'augmentation du diamètre des implants (surtout en postérieur à la mandibule) et l'utilisation d'al-

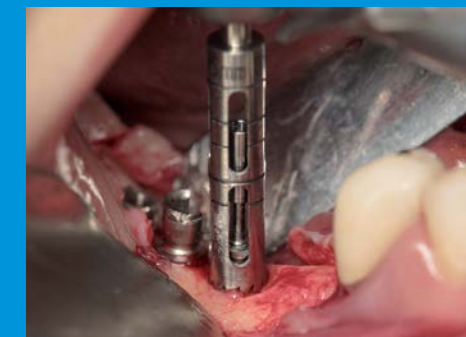liages aux propriétés mécaniques plus performantes. Des fractures implantaire sont possibles quelle que soit la marque des implants posés s'ils sont un peu étroits ou trop sollicités. Au maxillaire, un tourne-à-gauche peut suffire en ayant accès à l'intérieur de l'implant. À la mandibule, l'instrumentation dépend de la longueur de l'implant fracturé. Si l'implant est court, malgré un diamètre large et de l'os dense, le tourne-à-gauche fonctionne. Dans le cas d'un implant long, des kits de trépan (Straumann®, ACE®), dont le diamètre interne est adapté à celui de l'implant, sont nécessaires. On utilise le trépan dans l'axe de l'implant ; une petite vis placée dans l'implant sert d'indication visuelle d'axe. Puis on reprend le tourne-à-gauche et, si besoin, à nouveau le trépan en alésant un peu plus. De façon générale, les trépan restent à utiliser en deuxième intention, après le tourne-à-gauche, qui préserve l'os. Ces instruments de dépose sont à intégrer dans le choix d'un système implantaire, tous les fabricants ne les proposant pas encore. Le tourne-à-gauche peut toutefois être adapté à un implant de marque différente. ✓



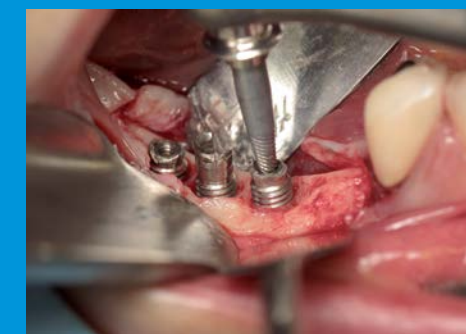Cas clinique 3 - Vue endobuccale de la vis fracturée.



Cas clinique 4 - Radiographie panoramique.



Dépose d'un implant à l'aide d'un trépan.



Dépose d'un implant à l'aide d'un « tourne à gauche ».