

# Infra-position des molaires temporaires et agénésies dentaires : étude préliminaire

Infraclusion  
Ankylose  
Agénésie dentaire  
Dents temporaires  
Éruption  
Retenu  
Molaire déciduale

*Infraoccluded  
Ankylosis  
Dental agenesis  
Temporary teeth  
Infraerupted  
Retained  
Deciduous molar*

M. MEDIO, B. VI-FANE, M.J. BOILEAU, M. DE LA DURE-MOLLA

*Infraposition of primary molars and dental agenesis: preliminary study*

**M. MEDIO.** Département d'Orthodontie, hôpital Pitié Salpêtrière, AP-HP Paris. AHU d'Orthopédie Dento Faciale, Université Bordeaux. Centre de Référence des Malformations Rares de la Face et de la Cavité Buccale (MAFACE), Hôpital Rothschild, AP-HP, Paris. **B. VI-FANE.** Département d'Orthodontie, hôpital Pitié Salpêtrière, AP-HP Paris. Centre de Référence des Malformations Rares de la Face et de la Cavité Buccale (MAFACE), Hôpital Rothschild, AP-HP, Paris. MCU-PH Orthopédie Dento Faciale, Université Paris 7 Denis Diderot. **M.J. BOILEAU.** PU-PH Orthopédie Dento Faciale, Université Bordeaux. **M. DE LA DURE-MOLLA.** Centre de Référence des Malformations Rares de la Face et de la Cavité Buccale (MAFACE), Hôpital Rothschild, AP-HP, Paris. MCU-PH Odontologie Pédiatrique, Université Paris 7 Denis Diderot. INSERM UMR\_S1163 Bases moléculaires et physiopathologiques des ostéochondrodysplasies, Institut Imagine, Necker, Paris.

## RÉSUMÉ

Infraclusion, réinclusion, infraposition sont autant de termes qui définissent une même anomalie encore mal expliquée. Elle se caractérise par une anomalie de position d'une dent, qui après avoir été en occlusion, se retrouve sous le plan d'occlusion. Le niveau d'infraclusion est variable allant de quelques centièmes de millimètre à la disparition complète de la dent sous la muqueuse gingivale. Les molaires temporaires sont les dents les plus touchées et tout particulièrement lorsque la dent successionale est agénésique. Une étude préliminaire a été mise en place afin de caractériser ces infrapositions ainsi que la typologie faciale des patients qui présentent des agénésies dentaires multiples. Les résultats montrent que les 2<sup>e</sup> molaires mandibulaires sont les dents les plus concernées. Le nombre de dents en infraposition augmente avec le nombre d'agénésie et semble être plus fréquent chez les patients hypodivergents.

## ABSTRACT

*Infraocclusion, reinclusion, infraposition: all these terms define the same anomaly which remains poorly explained. It is characterized by an anomaly in the position of the tooth, which having been in occlusion, finds itself below the occlusal plane. The degree of infraocclusion is variable, going from a few hundredths of a millimeter to the complete disappearance of the tooth under the gingival mucous membrane. Deciduous molars are the most affected teeth and quite particularly when the permanent tooth is missing due to agenesis. A preliminary study was conducted to specify these infrapositions as well as the facial topology of patients suffering from multiple dental agenesis. The results show that the mandibular second molars are the most affected teeth. The number of infrapositioned teeth increases with the number of agenesis and seems to be more frequent in hypodivergent patients.*

## INTRODUCTION

Les molaires temporaires doivent naturellement être exfoliées lorsque les trois quart des racines des prémolaires sous-jacente sont formées (Suri et coll., 2004). Si une molaire temporaire persiste sur l'arcade après ce stade, elle est considérée comme retenue. Plusieurs causes locales sont responsables : anomalies de position, de formation, de résorption, du chemin d'éruption, obstacle mécanique comme un germe surnuméraire (Sabri 2008).

L'agénésie dentaire est la pathologie dentaire héréditaire la plus fréquente. En Europe la prévalence est de 5,45 % (Polder et coll., 2004). Les deux dentures – temporaire et permanente – peuvent être concernées même si l'agénésie en denture temporaire est plus rare. Les agénésies peuvent être soit isolées soit associées à des formes syndromiques polymalformatives. Dans 80 % des cas, seulement une ou deux dents sont absentes. L'oligodontie (l'agénésie de plus de 6 dents) est beaucoup plus rare (0,14 %).

L'origine génétique des agénésies dentaires est maintenant connue (De Coster et coll., 2009). Des mutations des gènes *MSX1*, *PAX 9*, *AXIN2*, *EDA*, et *WNT10A* ont été décrites dans ces formes isolées mais n'expliquant pourtant pas tous les cas d'agénésies.

La méta-analyse de Polder et collaborateurs en 2004 rapporte la répartition des agénésies dentaires avec des dents fréquemment absentes et d'autres moins (en excluant les troisièmes molaires). Les deuxièmes prémolaires mandibulaires (41 %) et les incisives latérales maxillaires (23 %) sont les plus touchées. Les premières molaires permanentes semblent, quant à elles, être les plus conservées. Lorsqu'elles sont absentes, le nombre d'agénésie est alors élevé. Les agénésies dentaires sont souvent associées à d'autres anomalies de la morphogénèse dentaire : microdontie (notamment des incisives latérales maxillaires qualifiées de riziformes), inclusion palatine des canines maxillaires, hypotrophie de l'os alvéolaire, et infraclusion des molaires temporaires (Baccetti 1998 ; Dias et coll., 2012). Dans les cas de sévères oligodonties, des hypomaxillies sont observées.

L'infraclusion des molaires temporaires est un arrêt de l'éruption sans obstacle physique après émergence dans la cavité buccale (Antoniades et coll., 2002). La dent en infraclusion reste à un niveau stationnaire alors que la croissance se poursuit au niveau des dents adjacentes (Noble et coll., 2007). Elles peuvent être observées en présence ou en l'absence du germe de la dent permanente sous-jacente (Kula et coll., 1984). L'agénésie de la dent successionale a été observée dans 17 % des cas pour Winter (Winter et coll., 1997) et dans 20 % pour Bjerklin (Bjerklin et Bennett, 2000). Chez des patients qui présentent des agénésies d'au moins une prémolaire, le pourcentage d'infraclusion des molaires temporaires est plus fréquemment élevé : 24,6 % (Garib et coll., 2009). Lorsque le germe de la deuxième prémolaire est présent ce dernier peut être en distorsion et former un angle aigu par rapport au plan mandibulaire (Shalish et coll., 2002) (fig. 1). Cette distorsion s'observe dans 13,1 % des cas d'infraclusion (Shalish et coll., 2010). Selon Garib et coll., l'ectopie distale des deuxièmes prémolaires mandibulaires est une expression faible des mêmes gènes que ceux qui déterminent l'agénésie (Garib et coll., 2009).

## INTRODUCTION

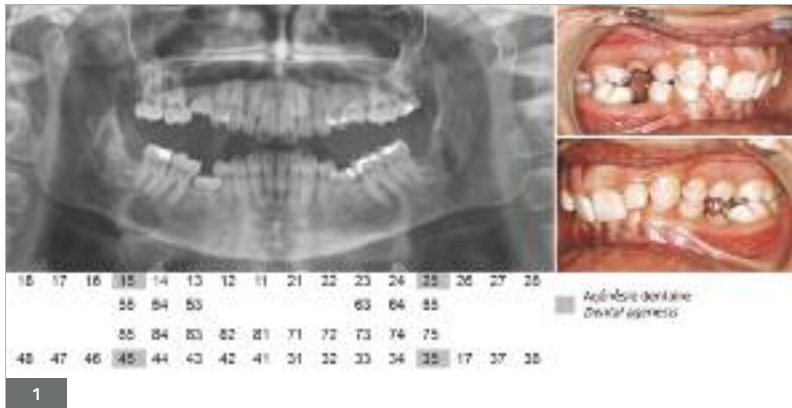
*Temporary molars naturally exfoliate when three quarters of the roots of the underlying premolars are formed (Suri et al., 2004). If a temporary molar remains on the arch after this stage, it is considered as retained. Several local causes can be evoked: anomalies of position, of formation, of resorption, in the eruption pathway, mechanical obstacle like supernumerary tooth germs (Sabri 2008).*

*Dental agenesis is the most frequent hereditary dental pathology. In Europe, its prevalence is 5.45% (Polder et al., 2004). Both dentitions – deciduous and permanent – may be affected even if agenesis in primary teeth is rarer. Agenesis can either be isolated or associated with syndromic forms. In 80% of the cases, only one or two teeth are absent. Oligodontia (agenesis of more than 6 teeth) is much rarer (0.14%).*

*The genetic origin of dental agenesis is still unknown (De Coster et al., 2009). Mutations of the genes *MSX1*, *PAX 9*, *AXIN2*, *EDA*, and *WNT10A* were described in these isolated forms but cannot include all the cases of agenesis.*

*In 2004, a meta-analysis conducted by Polder and colleagues described the distribution of dental agenesis with teeth frequently absent and others less (apart from the third molars). The second mandibular premolars (41%) and the maxillary lateral incisors (23%) are the most affected. The first permanent molars seem to be the most preserved. When they are absent, the number of agenesis is then greater. Dental agenesis is often associated with other anomalies of the dental morphogenesis: microdontia (particularly on maxillary lateral incisors described as peg-shaped teeth), palatal impaction of the maxillary canine, hypotrophy of the alveolar bone, and infraocclusion of the temporary molars (Baccetti 1998, Dias et al., 2012). In cases of severe oligodontia, hypomaxillia is observed.*

*Infraocclusion of temporary molars is an arrest of the eruption with no physical obstacle after the emergence in the oral cavity (Antoniades et al., 2002). The infraoccluded tooth stagnates while adjacent teeth keep on growing (Noble et al., 2007). They can be observed in the presence or in the absence of the bud of the underlying permanent tooth (Kula et al., 1984). The agenesis of the permanent tooth was observed in 17% of the cases in Winter's study (Winter et al., 1997) and in 20% in Bjerklin's study (Bjerklin and Bennett, 2000). In patients suffering from agenesis of at least one premolar, the percentage of infraocclusion of the temporary molars is frequently higher: 24.6% (Garib et al., 2009). When the bud of the second premolar is present, it may be in distorsion and form an acute angle with the mandibular plane (Shalish et al., 2002) (fig. 1). This distorsion is observed in 13.1% of infraocclusion cases (Shalish et al., 2010). According to Garib et al., The distal ectopic eruption of the second mandibular premolars is a weak expression of the same genes as those responsive of agenesis (Garib et al., 2009).*



**Fig. 1.** Photographie intra-buccale et radiographie panoramique d'une jeune fille de 17 ans présentant une hypodontie avec agénésies des 2<sup>e</sup> prémolaires, associée à une malocclusion de classe II division 2 et supraocclusion. 55 et 85 présentent une infra-position sévère ; 75 est en infra-position modérée et 65 est en infra-position légère.

*Fig. 1. intra-oral photography and panoramic X-ray of a young girl of 17 years old affected with hypodontia with agenesis of the 2<sup>nd</sup> premolars, associated with a malocclusion of class II division 2 and supraocclusion. 55 and 85 present a severe infra-position; infra-position of 75 is moderate and infra-position of 65 is slight.*

Le phénomène physiopathologique conduisant à l'infraclusion des molaires temporaires serait l'ankylose (Kural et Magnusson, 1984). Les études histologiques ont en effet montré des zones d'ankylose sur ces dents. De plus la difficulté à les extraire, confirme cette hypothèse. En revanche, l'étiologie de cette ankylose reste mal comprise. L'infraclusion des molaires temporaires peut s'accompagner d'une résorption radiculaire même en absence de la dent successio-nelle.

L'incidence des infraclusions des molaires temporaires, varie dans la littérature de 1,3 % à 38,5 % suivant les groupes ethniques (Steigman et coll., 1973), mais également en fonction de l'âge. Les infraclusions apparaissent généralement en denture mixte vers 8-9 ans (Rune et Sarnas, 1984). Les dents les plus souvent affectées sont les 2<sup>e</sup> molaires temporaires mandibulaires, puis la 1<sup>ère</sup> molaire temporaire mandibulaire (Antoniades et coll., 2002 ; Shalish et coll., 2010 ; Teague et coll., 1999). La mandibule est donc plus affectée que le maxillaire. Les conséquences occlusales de ces infraclusions peuvent être nombreuses : interposition latérale de la langue, égression des dents antagonistes, version des dents adjacentes, allant parfois jusqu'à une fermeture complète de l'espace sur l'arcade (Medio et de la Dure-Molla, 2014).

## MATÉRIELS ET MÉTHODES

Une étude clinique préliminaire a été menée dans le service d'Orthopédie Dento-Faciale de l'hôpital de La Pitié Salpêtrière et dans le Centre de Référence des Malformations Rares de la Face et de la cavité buccale à l'hôpital Rothschild. L'objectif de cette étude est d'analyser les caractéristiques cliniques de l'infraclusion des dents temporaires ainsi que la typologie faciale des patients présentant au moins une dent temporaire en infraclusion. Cette analyse a été réalisée sur des radiographies panoramiques et des téléradiographies de profil en occlusion. Parmi 225 patients analysés présentant une hypodontie ou une oligodontie, 15% présentaient une infraclusion d'une dent temporaire.

51 patients présentant infraclusion et agénésies (âgés de 6 à 25 ans avec une moyenne de 13,8 ans) ont été comparés à un groupe d'infraclusion sans agénésie (33 patients âgés de 7 ans à 14,5 ans avec une moyenne d'âge de 10,37 ans) et à un groupe contrôle du même âge n'ayant ni infraclusion, ni

*The physiopathological process leading to the infraocclusion of the temporary molars would be ankylosis (Kural and Magnusson, 1984). Indeed, histological studies have shown areas of ankylosis on these teeth and the difficulty to extract them confirms the hypothesis. However, the etiology of this ankylosis still remains unclear. The infraocclusion of the temporary molars can be associated to a radicular resorption, even in the absence of the permanent tooth.*

*In the literature, the incidence of infraocclusions of the temporary molars varies from 1,3% to 38,5% according to ethnic groups (Steigman et al., 1973), but also to the age. Infraocclusion generally appears in the mixed dentition around 8-9 years old (Rune and Sarnas, 1984). The most frequently affected teeth are the mandibular temporary second molars, then the mandibular temporary first molar (Antoniades et al., 2002, Shalish et al., 2010, Teague et al., 1999). The mandible is thus more affected than the maxillary. The occlusal consequences of these infraocclusions can be numerous: lateral interposition of the tongue, egression of antagonist teeth, tilting of the adjacent teeth which might result in a complete closure of the space on the arch (Medio and de la Dure-Molla, 2014).*

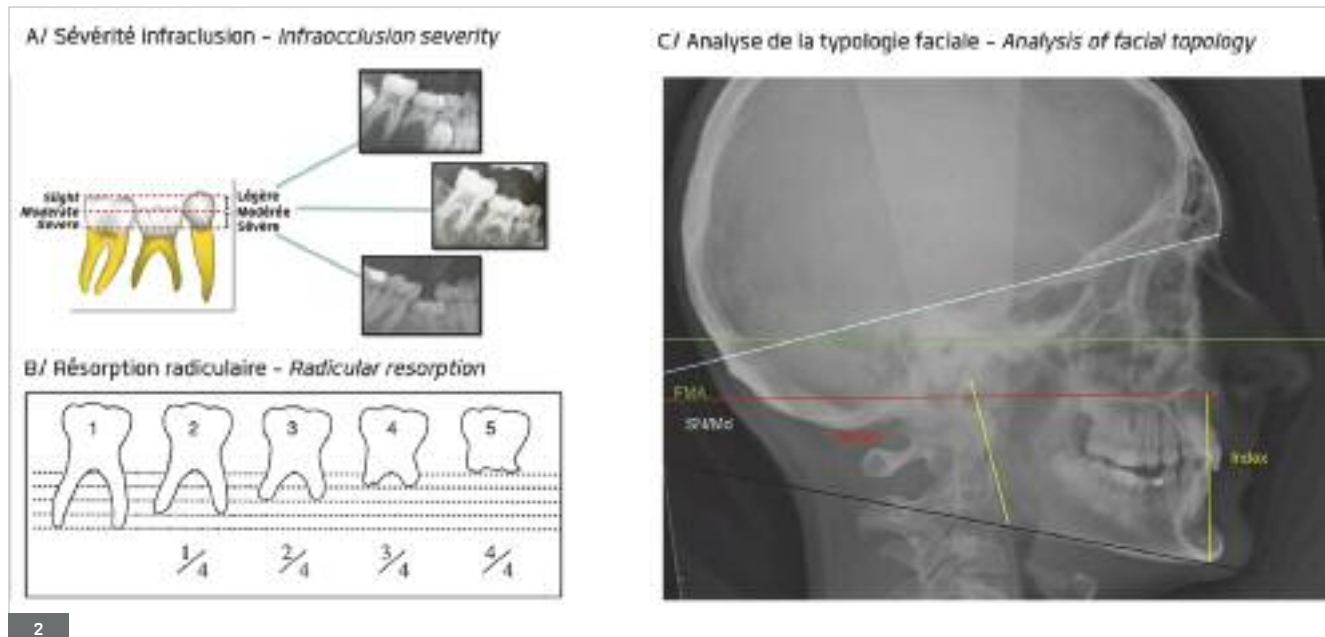
## EQUIPEMENT AND METHODS

*A preliminary clinical trial was carried out in the Unit of Dentofacial Orthopedics at the Pitié Salpêtrière hospital and in the reference center of the rare malformations of face and oral cavity at the Rothschild hospital. The objective of this study is to analyze the clinical specificities of the infraocclusion of primary teeth as well as the facial topology of patients presenting at least one infraoccluded primary tooth. This analysis was based on panoramic radiographies and profile telerradiographies. Among 225 patients suffering from hypodontia or oligodontia, 15% presented an infraoccluded temporary tooth.*

*51 patients affected with infraclusion and agenesis (from 6 to 25 years old with an average age of 13.8 years) were compared to a group of patients affected with infraocclusion only (33 patients from 7 to 14.5 years old; average age of 10.37 years) as well as to a control group*

agénésie (38 patients âgés de 8 à 18 ans avec une moyenne de 11,9 ans). L'infraclusion est caractérisée selon sa sévérité (légère, modérée, sévère, classification Bradley et Mc Kibben) et son degré de résorption radiculaire (scoré de 1 à 5 selon la classification de Bjerklin et Bennett (Bjerklin and Bennett, 2000)) (fig. 2).

of the same age showing neither infraocclusion nor agenesis (38 patients from 8 to 18 years old with an average of 11,9 years). Infraocclusion is characterized according to its severity (mild, moderate, severe, Bradley and Mc Kibben's classification) and its degree of radicular resorption (scored from 1 to 5 according to Bjerklin and Bennett's classification (Bjerklin and Bennett, 2000) (fig. 2).



**Fig. 2. A.** Classification de la sévérité de l'infraclusion selon Bradley et Mc Kibben et Medio et de La Dure-Molla 2014. Infraclusion légère : la table occlusale se situe à 1-2 mm en dessous du plan d'occlusion ; Infraclusion modérée : la table occlusale arrive au niveau du point de contact de la dent adjacente ; Infraclusion sévère : la table occlusale est située sous le point de contact, au niveau de la gencive.  
**B.** Classification du degré de résorption radiculaire des molaires temporaires selon Bjerklin et Bennett. Score 1 : pas de résorption radiculaire ; Score 2 : 1/4 des racines résorbées ; Score 3 : racines résorbées à la moitié ; Score 4 : racines résorbées au 3/4 ; Score 5 : racines complètement résorbées mais la dent est présente.  
**C.** Analyse de la divergence faciale sur une téléradiographie de profil identifiant les valeurs de FMA, Sn/Md, Index de Horn et Pal/Md.

*Fig. 2. A. Classification of the infraocclusion severity according to Bradley and Mc Kibben and Medio and de La Dure-Molla in 2014. Slight infraocclusion: the occlusal table is situated 1 to 2 mm below the occlusal plane; moderate infraocclusion: the occlusal table reaches the contact point of the adjacent tooth; severe infraocclusion: the occlusal table is situated under the contact point, in the gingiva area.  
 B. Classification of the degree of radicular resorption of temporary molars according to Bjerklin and Bennett. Score 1: no radicular resorption; score 2: 1/4 of resorbed roots; score 3: half of the roots is resorbed; Score 4: 3/4 of roots are resorbed; score 5: completely resorbed roots but the tooth is present.  
 C. Analysis of facial divergence on a profile teleradiography identifying the values of FMA, Sn/Md, Horn's index and Pal pl/Md.*

La typologie faciale a été étudiée sur des tracés céphalométrique en utilisant 4 valeurs verticales :

- FMA : Francfort Mandibular Angle : c'est l'angle de référence entre le plan de Francfort (Po-Or) et le plan mandibulaire de Downs.
- Sn/plan Md : Angle entre la ligne SN qui représente la base du crâne et le plan mandibulaire de Downs.
- L'index de Horn : Rapport entre la hauteur faciale postérieure (HFP) et la hauteur faciale antérieure (HFA) ; ce rapport détermine la typologie mandibulaire (Horn 1992).
- PI Pal/PI Md : Angle entre le plan palatin (ENA-ENP) et le plan mandibulaire (fig. 2).

Le test de comparaison des moyennes (T-Test) a été utilisé pour comparer les valeurs céphalométriques du groupe « Infraclusion » par rapport au groupe contrôle.

The facial topology was studied on cephalometric tracings using 4 vertical values:

- FMA: Frankfurt Mandibular Angle: it is the reference angle between the Frankfurt plane (Po-Or) and Downs mandibular plane.
- Sn/Md plane: angle between the SN line referring to the base of skull and Downs mandibular plane.
- Horn's index: relationship between the posterior facial height (PFH) and the anterior facial height (AFH); this relationship determines the mandibular topology Horn 1992).
- Pal pl/Md pl: angle between the palatal plane (ENA-ENP) and the mandibular plane (fig. 2).

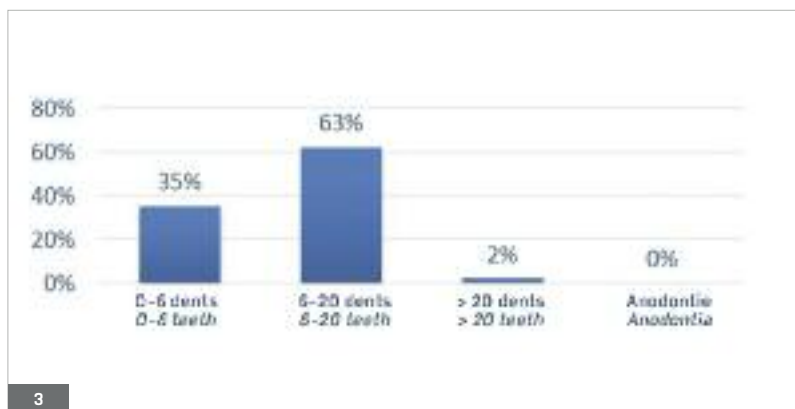
The comparison of averages T-Test was used to compare the cephalometric values of the "Infraocclusion" group with the values of the control group.



RÉSULTATS

CARACTÉRISATION DE L'INFRACLUSION

Parmi les 51 patients présentant « Agénésies + Infraclusion », 133 dents en infraclusion ont été analysées. Le nombre de dent en infraclusion varie de 1 à 8 dents avec une moyenne de 2,6 par patient. Le nombre d'agénésies par patient varie de 1 à 25 dents manquantes, avec une moyenne de 7,5 dents absentes et une oligodontie observée chez 61 % d'entre eux (fig. 3).



RESULTS

CHARACTERIZATION OF INFRACLUSION

Among the 51 patients affected with "Agenesis + Infraocclusion", 133 infracluded teeth were analyzed. The number of infraoccluded teeth varies from 1 to 8 teeth with an average of 2.6 per patient. The number of tooth agenesis per patient varies from 1 to 25 missing teeth, with an average of 7.5 missing teeth and oligodontia observed in 61% of them (fig. 3).

Fig. 3. Caractérisation du nombre d'agénésies du groupe de patients « Agénésie + Infraclusion ».

Fig. 3. Characterization of the number of ageneses in the group of patients "Agenesis + Infraocclusion".

Plus le nombre d'agénésies dentaires est important et plus le nombre de dents en infraclusion est élevé. La 2<sup>e</sup> molaire temporaire est plus fréquemment concernée (76 % Vs 24 %). L'infraclusion affecte plus la mandibule (67 %) que le maxillaire (33 %) (2<sup>e</sup> molaire temporaire mandibulaire 34 % Vs maxillaire 22 % ; 1<sup>ère</sup> molaire temporaire mandibulaire 13 % Vs maxillaire 11 %). Dans 86 % des cas au moins une 2<sup>e</sup> molaire temporaire mandibulaire est en infraclusion. Dans les cas sévères, lorsque le maxillaire est atteint, la mandibule l'est aussi. Il n'existe pas de différence significative entre la gauche et la droite. Il n'existe pas de différence significative entre le groupe infraclusion avec agénésie et le groupe infraclusion sans agénésie, ce sont les mêmes dents qui sont affectées (fig. 4).

The greater the number of teeth agenesis is, the greater the number of infraoccluded teeth. The temporary second molar is the more frequently affected (76% Vs 24%). The infraocclusion affects more the mandible (67%) than the maxillary (33%) (mandibular temporary second molar 34% Vs maxillary 22%; mandibular temporary first molar 13% Vs maxillary 11%). In 86% of the cases, at least one second mandibular temporary molar suffers from infraocclusion. In severe cases, when the maxillary is affected, the mandible is affected too. There is no significant difference between the left and the right side. There is no significant difference between the group "infraocclusion with agenesis" and the group "infraocclusion without agenesis", - the same teeth are affected (fig. 4).

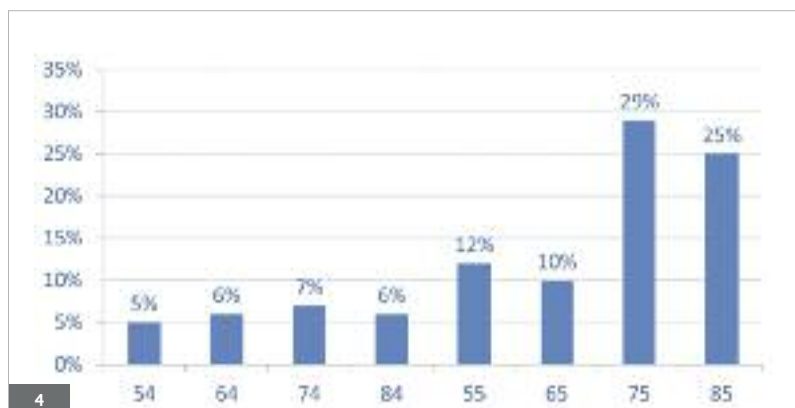


Fig. 4. Répartition de l'infraclusion : les 2<sup>e</sup> MT sont plus souvent affectées que la 1<sup>ère</sup>. Les MT mandibulaires sont plus touchées que les maxillaires.

Fig. 4. Distribution of the infraocclusion: 2<sup>nd</sup> temporary molars are often more affected than the 1<sup>st</sup>. The mandibular temporary molars are more affected than the maxillary ones.

L'infraclusion des molaires temporaires est plus sévère lorsque le germe sous-jacent est absent. Dans le groupe « Agénésie-Infraclusion ». En effet, dans le groupe sans agénésie, 58 % présentent une infraclusion légère et seulement 5 % une infraclusion sévère tandis que dans le groupe « Agénésie-Infraclusion » 31 % présentent une infraclusion légère et 38 % une infraclusion sévère (fig. 5).

*In the group "Agenesis-Infraocclusion", the infraocclusion of the temporary molars is more severe when the underlying tooth bud is absent. Indeed, in the group without agenesis, 58% present a slight infraocclusion and only 5% a severe infraocclusion whereas in the group "Agenesis-Infraocclusion" 31% present a slight infraocclusion and 38% a severe infraocclusion (fig. 5).*

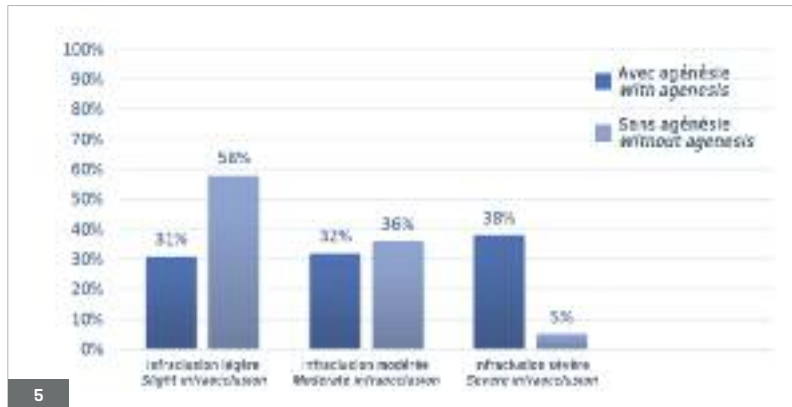


Fig. 5. Analyse de la sévérité de l'infraclusion chez les patients avec et sans agénésie.

*Fig. 5. Analysis of infraocclusion severity in patients with and without agenesis.*

Plus l'infraclusion des molaires temporaires est sévère et plus les racines semblent résorbées. Si l'infraclusion est légère, les racines sont totalement résorbées seulement dans 7 % des cas tandis que dans les infraclusions sévères ce pourcentage s'élève à 38 % (fig. 6).

*The more severe the infraocclusion of the temporary molars is, the more resorbed the roots seem to be. If the infraocclusion is mild, roots are totally resorbed in 7% only whereas in cases of severe infraocclusions, this percentage amounts to 38% (fig. 6).*

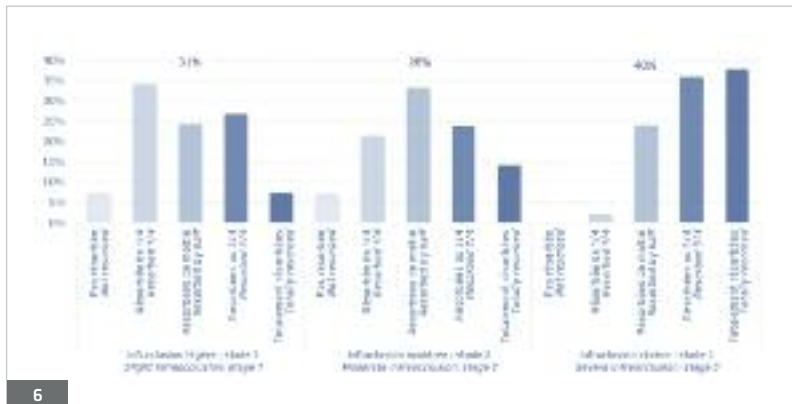


Fig. 6. Analyse du degré de résorption radiculaire selon la sévérité de l'infraclusion.

*Fig. 6. Analysis of the degree of radicular resorption according to the severity of infraocclusion.*

**TYPOLOGIE FACIALE**

L'analyse céphalométrique des mesures verticales montre que la typologie retrouvée dans notre échantillon de patients présentant des infraclusions est hypodivergente (qu'ils aient ou non des agénésies). En effet, on retrouve des valeurs diminuées de FMA (22° pour le groupe avec infraclusion vs 24° pour le groupe contrôle), de Sn/plan mandibulaire (32° vs 35°), de pl/Md (24° vs 27°) et une valeur d'index augmenté (0,8 vs 0,7) (fig. 7).

**FACIAL TOPOLOGY**

*The cephalometric analysis of the vertical measures shows that the topology found in our patients' sample presents hypodivergent infraocclusions (whether they suffer or not from agenesis). Indeed, we find decreased values in FMA (22° for the group with infraocclusion vs 24° for the control group, in Sn / mandibular plane (32° vs 35°), in Pal pl / Md PI (24° vs 27°) and an increased index value (0,8 vs 0,7) (fig. 7).*

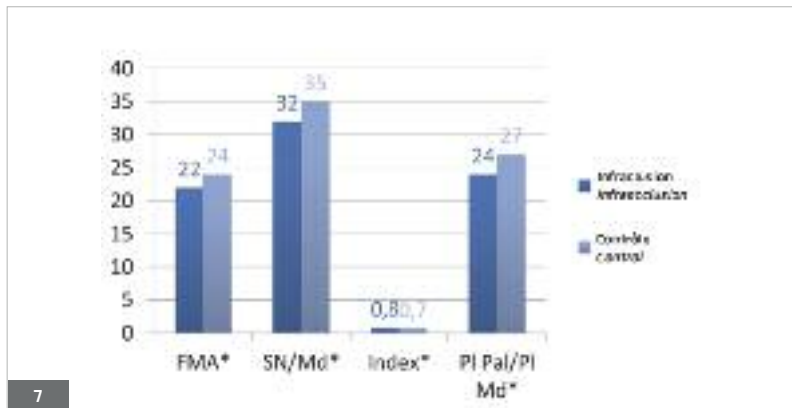


Fig. 7. Comparaison des valeurs verticales des patients qui présentent des infraocclusion par rapport au groupe contrôle. Les 4 valeurs étudiées sont significative à  $p < 0,005$  (\*).

Fig. 7. Comparison of the vertical values in patients affected with infraocclusion and the values of the control group. The 4 studied values are equivalent to  $p < 0,005$  (\*).

DISCUSSION

L'infraocclusion d'une molaire temporaire résulte d'un arrêt de l'éruption de la dent sans obstacle physique. Ce phénomène se produit à un moment donné, après que la dent ait fait son émergence dans la cavité buccale (Antoniades et coll., 2002) (fig. 8). La dent en infraocclusion reste dans un état stationnaire alors que la croissance de l'os alvéolaire se poursuit de part et d'autre au niveau des dents adjacentes. Les résultats de cette étude préliminaire montrent que l'infraocclusion des dents temporaires s'observe plus chez la femme que chez l'homme avec un ratio de 1,33. Ceci est en accord avec les résultats des nombreuses études de Peck sur le « Dental Anomaly Pattern » (Peck 2009). Les dents les plus concernées sont uniquement les dents postérieures : c'est-à-dire les 1<sup>ère</sup> et 2<sup>e</sup> molaires temporaires maxillaires et mandibulaires, avec une prédominance pour les 2<sup>e</sup> molaires et pour la mandibule. Néanmoins dans certains rares cas, seules les dents maxillaires peuvent être concernées. Ce phénomène n'a pas été observé dans les secteurs antérieurs (incisif par exemple) malgré le pourcentage important d'agénésies (23 % des cas d'agénésies) (Polder 2004). Ces résultats confirment ceux des différentes études décrites dans la littérature (Sabri 2008 ; Noble et coll., 2007).

DISCUSSION

The infraocclusion of a temporary molar is due to the stop of tooth eruption without physical obstacle. This phenomenon occurs at some point, after the tooth has emerged in the oral cavity (Antoniades et al., 2002) (fig. 8). The infraoccluded tooth remains in a still state while the adjacent teeth keep on growing on both sides. The results of this preliminary study show that the infraocclusion of primary teeth is more frequently observed in women than in men with a ratio of 1,33. This observation matches the results of the numerous studies conducted by Peck on the "Dental Anomaly Pattern" (Peck 2009). The most affected teeth are the posterior teeth, i.e the maxillary and mandibular first and second temporary molars, predominantly the 2<sup>nd</sup> molars and the mandible. However in some rare cases, maxillary teeth exclusively can be concerned. This phenomenon was not observed in the anterior sectors (incisal for example) in spite of the considerable percentage of agenesis (23% of the cases of agenesis) (Polder et al., 2004). These results confirm those of the various studies described in the literature (Sabri 2008, Noble et al., 2007).

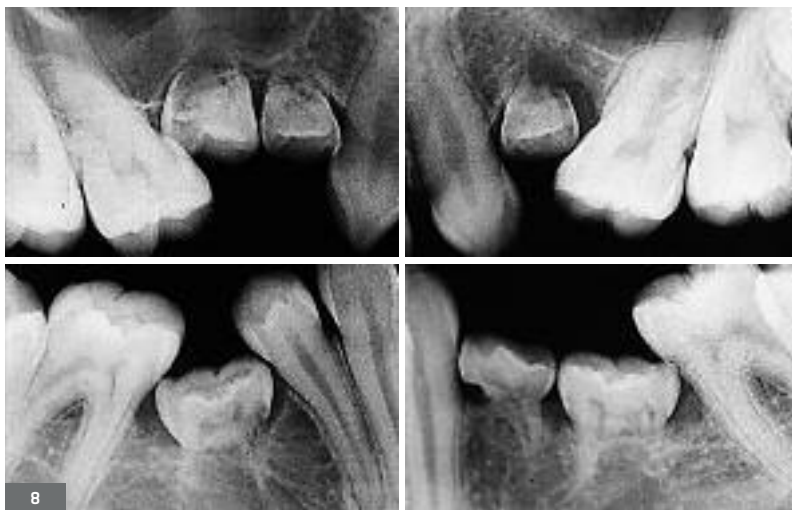

Fig. 8. Rétro-alvéolaires d'un patient présentant une des infraocclusions sévères de 54 55 64 74 75 85 dont les racines sont totalement résorbées.

Fig. 8. Retroalveolar X-rays of a patient suffering from severe infraocclusion of 54 55 64 74 75 85, the roots of which are totally resorbed.

Dans notre étude, l'infraclusion semble être un phénomène fortement associée aux agénésies dentaires. Les patients qui présentent une oligodontie ont en moyenne 3,2 dents en infraclusion alors que les patients qui ne présentent qu'une hypodontie ont 1,8 dent en infraclusion.

Habituellement l'éruption de la prémolaire engendre la résorption des racines de la molaire temporaire correspondante, pourtant, ce phénomène peut également s'observer en l'absence de la dent permanente (Rune et Sarnas, 1984). Ces résorptions radiculaires s'observent plus particulièrement lorsque la molaire temporaire commence à être en infraclusion. Cette étude a permis de mettre en évidence que plus l'infraclusion est sévère plus les résorptions radiculaires sont avancées. Cependant, certains auteurs ne trouvent pas de relation significative entre l'infraclusion et la résorption radiculaire (Hvaring et coll., 2014). Ith Hansen et Kjaer ont montré qu'il n'y avait pas de résorption radiculaire des molaires temporaires chez les patients qui présentent seulement une agénésie de prémolaire (Ith-Hansen et Kjaer, 2000).

Pour Kjaer il semblerait qu'il existe un facteur ectodermique qui peut influencer la morphologie dentaire, mais il peut également dans le ligament parodontal protéger la racine contre la résorption radiculaire. Leur hypothèse est que ce facteur est probablement génétiquement déterminé et est lié à l'ectoderme. Le facteur ou le gène n'est pas encore connu (Kjaer et coll., 2008).

Une étude récente a montré que l'infraclusion était le facteur le plus impliqué dans le pronostic de longévité d'une molaire temporaire lorsque la prémolaire était agénésique (Hvaring et coll., 2014). L'infraclusion est donc un critère majeur à prendre en compte dans les décisions thérapeutiques chez ces patients.

L'analyse céphalométrique des patients présentant des infraclusions des molaires temporaires liées ou non à des agénésies dentaires montre une typologie hypodivergente (FMA diminué, Sn/Md diminué, Index de Horn augmenté et Pal/Md diminué). L'infraclusion n'est pas nécessairement liée à une agénésie, en revanche la typologie hypodivergente semble être un paramètre commun. Les études de Björk montrent que les directions de croissance diffèrent significativement selon les individus ; elles peuvent se faire selon deux schémas : rotation antérieure ou postérieure (Bjork et Skieller, 1983). Dans les schémas de rotations antérieures, la mandibule subit une résorption sous-angulaire, ainsi qu'une apposition sous-symphysaire et sous la partie antérieure du corpus, augmentant de ce fait la convexité du rebord basilaire. Le condyle a une direction de croissance antérieure qui tend à refermer l'angle goniale. L'ensemble dentoalvéolaire se comporte de manière caractéristique : le déplacement vertical des molaires est plus intense que celui des incisives. Les mandibules de type rotation antérieure ont une hauteur d'os alvéolaire importante avec un important turnover, les muscles masticateurs sont puissants, notamment le muscle masséter qui stimule l'os en postérieur.

*In our study, the infraocclusion seems to be a phenomenon strongly associated with dental agenesis. Patients suffering from oligodontia have on average 3.2 infraoccluded teeth while patients suffering only from hypodontia have 1.8 infraoccluded tooth.*

*The eruption of the premolar usually generates the resorption of the roots of the matching temporary molar; however, this process can also be observed in the absence of the permanent tooth (Rune and Sarnas, 1984). These radicular resorptions are particularly observed when the temporary molar begins to be infraoccluded. This study allowed to highlight that the more severe the infraocclusion is, the more advanced the radicular resorptions. However, some authors do not find any significant relationship between infraocclusion and radicular resorption (Hvaring et al., 2014). Ith Hansen and Kjaer showed that there was no radicular resorption of the temporary molars in patients who only present a premolar agenesis (Ith-Hansen and Kjaer, 2000).*

*To Kjaer, it seems that there is an ectodermic factor which might influence the dental morphology, but it might also, in the periodontal ligament, protect the root from a radicular resorption. Their hypothesis is that this factor is probably genetically determined and is connected to the ectoderm. The factor or the gene has not been identified yet (Kjaer et al., 2008).*

*A recent study showed that infraocclusion was the most involved factor in the longevity prognosis for a temporary molar when the premolar is agenetic (Hvaring et al., 2014). The infraocclusion is thus a major criterion to be taken into account in all the therapeutic decisions concerning these patients.*

*The cephalometric analysis of the patients suffering from infraocclusions of the temporary molars due or not to dental agenesis shows a hypodivergent topology (decreased FMA, decreased Sn/Md, higher Horn's index and decreased Pal pl/Md). Infraocclusion is not necessarily connected to agenesis; on the other hand, the hypodivergent topology seems to be a common parameter. Björk's studies show that growth directions significantly differ according to individuals; they may follow two patterns: anterior or posterior rotations (Bjork and Skieller, 1983). In the pattern of anterior rotations, the mandible undergoes a subangular resorption, as well as an under-symphyseal apposition and below the anterior part of the corpus, thus increasing the convexity of the basal edge. The condyle has an anterior growth direction which tends to close the goniac angle. The dentoalveolar process behaves in a typical way: the vertical movement of molars is more intense than the one of incisors. The mandibles with anterior rotation have a considerable height of alveolar bone with an important turnover, the masticatory muscles are powerful, particularly the masseter muscle which stimulates the bone in posterior.*



Cette étude préliminaire montre une relation entre l'infraclusion des molaires temporaires et la typologie verticale de la mandibule. Dans la région alvéolaire postérieure, il y a plus de remaniement osseux avec d'importants phénomènes d'apposition/résorption. L'arrêt de développement alvéolaire au niveau de la molaire temporaire, dans un contexte de forte croissance alvéolaire peut expliquer le fort pourcentage d'infraclusion. La différence est plus significative pour le groupe avec agénésie que pour le groupe sans agénésie, cette différence peut s'expliquer par la sévérité de l'infraclusion qui est en effet plus marquée dans le groupe avec agénésie. Cela suggère que les caractéristiques de croissance cranio-faciale individuelle peuvent influencer l'expression clinique de l'infraclusion. Jusqu'à maintenant, peu de preuves scientifiques ont été apportées sur la typologie faciale des patients présentant des agénésies dentaires. Il serait ainsi intéressant de poursuivre cette étude sur une plus large cohorte de patients avec et sans agénésies et de pouvoir ensuite analyser la corrélation avec l'infraclusion des molaires temporaires.

## CONCLUSION

L'infraclusion des molaires temporaires est un phénomène encore mal compris. La sévérité ainsi que le degré de résorption radiculaire ne sont pas prédictibles. Néanmoins, certains facteurs comme l'hérédité, le nombre d'agénésies ou encore la typologie sont des facteurs prédictifs. Chez les jeunes patients hypodivergents, la croissance des procès alvéolaires postérieurs est importante. Si la dent est en infraclusion et que le patient est en croissance, l'infraclusion de la molaire temporaire peut devenir sévère. Cette étude préliminaire a permis de valider le protocole et d'apporter des résultats inexistant dans la littérature. En effet, les patients qui présentent des molaires temporaires en infraclusion corrélée ou non à une agénésie ont le plus souvent une typologie hypodivergente.

Mieux connaître le phénomène permet de mieux adapter le plan de traitement. Si le germe est présent, l'exfoliation se fera naturellement ou l'extraction sera préconisée, mais la molaire temporaire en infraclusion ne sera pas maintenue afin de permettre l'évolution de la prémolaire sur l'arcade. En revanche s'il y a une agénésie de la dent successio-nelle, la molaire temporaire peut être conservée si l'infraclusion n'est pas trop sévère sur l'arcade. Le diamètre mésio-distal pourra être légèrement diminué en fonction de la divergence des racines et un overlay en occlusal pourra être réalisé afin de remettre cette dent en fonction et éviter les égressions des dents antagonistes et les versions des dents adjacentes (Medio et De la Dure-Molla, 2014 ; Medio et coll., 2014).

Dans les diverses situations cliniques d'infraclusion, il est indispensable d'avoir un contrôle clinique et radiologique régulier afin d'anticiper ce phénomène évolutif.

## Demande de tirés-à-part :

Dr Marie Medio

9, rue Saint-Sernin

33000 Bordeaux

*This preliminary study highlights a relationship between the infraocclusion of the temporary molars and the vertical topology of the mandible. In the posterior alveolar region, there is a greater osseous remodeling with considerable apposition/reduction phenomena. The stopping of the alveolar development in the region of the temporary molar, in a context of strong alveolar growth can explain the high percentage of infraocclusion. The difference is more significant for the group with agenesis than for the group without agenesis, this difference can be explained by the severity of the infraocclusion which is indeed more marked in the group with agenesis. It suggests that the characteristics of individual craniofacial growth can have an impact on the clinical expression of the infraclusion. So far, few scientific evidence was brought on the facial topology of patients suffering from dental agenesis. It would be very interesting to pursue this study on a patients' wider cohort with and without agenesis and then to be able to analyze the correlation with the infraocclusion of temporary molars.*

## CONCLUSION

*Infraocclusion of the temporary molars is not clearly understood. The severity and the degree of radicular resorption are not predictable. Nevertheless, certain factors such as heredity, the number of agenesis or the topology are predictable factors. In young hypodivergent patients, the growth of the posterior alveolar process is considerable, if the tooth is infraoccluded and if the patient is still growing, the infraocclusion of the temporary molar can become severe. This preliminary study allowed to validate the protocol and to provide new results to the literature. Indeed, patients presenting infraoccluded temporary molars due or not due to agenesis have most of the time a hypodivergent topology.*

*Getting familiar with the phenomenon allows to accurately adapt treatment plans. When the tooth bud is present, the exfoliation will occur naturally or the extraction will be recommended, but the infraoccluded temporary molar will not be kept in order to allow the development of the premolar on the arch. On the other hand if there is an agenesis of the permanent tooth, the temporary molar can be preserved if infraocclusion is not too severe on the arch. The mesiodistal diameter may be slightly reduced according to the divergence of roots and an occlusal overlay can be made in order to put the tooth back into function and avoid the egression of the antagonist teeth and the tilting of the adjacent teeth (Medio et De la Dure-Molla, 2014 ; Medio et al., 2014). In the various clinical cases of infraocclusion, it is essential to perform a regular clinical and radiological follow-up to anticipate this evolutionary process.*

Traduction : Marie Chabin

## BIBLIOGRAPHIE

- ANTONIADES K., KAVADIA S., MILIOTI K., ANTONIADES V., MARKOVITSI E. – Submerged teeth. *J Clin Pediatr Dent* 2002;26:239-242. Cat 1
- BACCETTI T. – A controlled study of associated dental anomalies. *Angle Orthod* 1998;68:267-274. Cat 1
- BJERKLIN K., BENNETT J. – The long-term survival of lower second primary molars in subjects with agenesis of the premolars. *Eur J Orthod* 2000;22:245-255. Cat 1
- BJORK A., SKIELLER V. – Normal and abnormal growth of the mandible. A synthesis of longitudinal cephalometric implant studies over a period of 25 years. *Eur J Orthod* 1983;5:1-46. Cat 1
- BREARLEY L.J., MCKIBBEN D.H. JR. – Ankylosis of primary molar teeth. I. Prevalence and characteristics. *ASDC J Dent Child* 1973;40:54-63. Cat 1
- DE COSTER P.J., MARKS L.A., MARTENS L.C., HUYSEUNE A. – Dental agenesis: genetic and clinical perspectives. *J Oral Pathol Med* 2009;38:1-17. Cat 1
- DIAS C., CLOSS L.Q., FONTANELLA V., DE ARAUJO F.B. – Vertical alveolar growth in subjects with infraoccluded mandibular deciduous molars. *Am J Orthod Dentofacial Orthop* 2012;141:81-86. Cat 1
- GARIB D.G., PECK S., GOMES S.C. – Increased occurrence of dental anomalies associated with second-premolar agenesis. *Angle Orthod* 2009;79:436-441. Cat 1
- HVARING C.L., OGAARD B., STENVIK A., BIRKELAND K. – The prognosis of retained primary molars without successors: infraocclusion, root resorption and restorations in 111 patients. *Eur J Orthod* 2014;36:26-30. Cat 1
- HORN A.J. – Facial height index. *Am J Orthod Dentofacial Orthop* 1992;102:180-186. Cat 1
- ITH-HANSEN K., KJAER I. – Persistence of deciduous molars in subjects with agenesis of the second premolars. *Eur J Orthod* 2000;22:239-243. Cat 1
- KJAER I., NIELSEN M.H., SKOVGAARD L.T. – Can persistence of primary molars be predicted in subjects with multiple tooth agenesis? *Eur J Orthod* 2008;30:249-253. Cat 1
- KULA K., TATUM B.M., OWEN D., SMITH R.J., RULE J. – An occlusal and cephalometric study of children with ankylosis of primary molars. *J Pedod* 1984;8:146-159. Cat 1
- KUROL J., MAGNUSSON B.C. – Infraocclusion of primary molars: a histologic study. *Scand J Dent Res* 1984;92:564-576. Cat 1
- MEDIO M., DE LA DURE-MOLLA M. – Treatment of infra-occluded primary molars in patients with dental ageneses. *Int Orthod* 2014;12:291-302. Cat 1
- MEDIO M., POPELUT A., DE LA DURE-MOLLA M. – Gestion des agénésies des 2<sup>o</sup> prémolaires mandibulaires. *Revue d'orthopédie Dento Faciale* 2014;48:377-388. Cat 1
- NOBLE J., KARAIKOS N., WILTSHIRE W.A. – Diagnosis and management of the infraerupted primary molar. *Br Dent J* 2007;203:632-634. Cat 1
- PECK S. – Dental Anomaly Patterns (DAP). A new way to look at malocclusion. *Angle Orthod* 2009; 79:1015-1016. Cat 1
- POLDER B.J., VAN'T HOF M.A., VAN DER LINDEN F.P., KUIJPERS-JAGTMAN A.M. – A meta-analysis of the prevalence of dental agenesis of permanent teeth. *Community Dent Oral Epidemiol* 2004; 32:217-226. Cat 1
- RUNE B., SARNAS K.V. – Root resorption and submergence in retained deciduous second molars. A mixed-longitudinal study of 77 children with developmental absence of second premolars. *Eur J Orthod* 1984;6:123-131. Cat 1
- SABRI R. – Management of over-retained mandibular deciduous second molars with and without permanent successors. *World J Orthod* 2008;9:209-220. Cat 1
- SURI L., GAGARI E., VASTARDIS H. – Delayed tooth eruption: pathogenesis, diagnosis, and treatment. A literature review. *Am J Orthod Dentofacial Orthop* 2004;126:432-445. Cat 1
- SHALISH M., PECK S., WASSERSTEIN A., PECK L. – Malposition of unerupted mandibular second premolar associated with agenesis of its antimere. *Am J Orthod Dentofacial Orthop* 2002; 121:53-56. Cat 1
- SHALISH M., PECK S., WASSERSTEIN A., PECK L. – Increased occurrence of dental anomalies associated with infraocclusion of deciduous molars. *Angle Orthod* 2010;80:440-445. Cat 1
- STEIGMAN S., KOYOUNDJISKY-KAYE E., MATRAI Y. – Submerged deciduous molars in preschool children: an epidemiologic survey. *J Dent Res* 1973;52:322-326. Cat 1
- TEAGUE A.M., BARTON P., PARRY W.J. – Management of the submerged deciduous tooth: I. Aetiology, diagnosis and potential consequences. *Dent Update* 1999;26:292-296. Cat 1
- WINTER G.B., GELBIER M.J., GOODMAN J.R. – Severe infra-occlusion and failed eruption of deciduous molars associated with eruptive and developmental disturbances in the permanent dentition: a report of 28 selected cases. *Br J Orthod* 1997;24:149-157. Cat 1