

Sinus
 Membrane de Schneider
 Hydroxyapatite d'origine bovine
 Implant

*Sinus
 Schneider membrane
 Bovine hydroxyapatite
 Implant*

Greffe de sinus maxillaire par voie latérale associée à la pose d'implants. Un cas de classe I.

J. EID, J. ABITBOL

Maxillary sinus elevation by lateral window approach associated with the placement of implants. A class I clinical case

JOSEPH EID. Docteur en chirurgie dentaire. Diplôme universitaire de chirurgie et prothèse implantaire, université Paris-V. Exercice privé, Neuilly-sur-Seine. **JEREMY ABITBOL.** Docteur en chirurgie dentaire, université Paris-VII. Certificat d'études supérieures en prothèse fixe, université Paris-VII. Certificat d'études supérieures en odontologie chirurgicale, université Paris-VII.

RÉSUMÉ

Le cas clinique présenté décrit le traitement d'un patient qui nécessite une réhabilitation implanto-portée du secteur 2. L'analyse de l'examen clinique et 3D montre que le patient est en classe 1 qui définit une hauteur sous-sinusienne comprise entre 2 et 5 mm. La largeur de la crête est suffisante, n'indiquant pas d'augmentation osseuse dans ce sens. Enfin, la crête ne présente pas de décalage horizontal ni vertical. Cela permet de poser les implants le même jour que la greffe de sinus, suivant la classification établie.

Dans ce chapitre, le cas clinique sera accompagné d'un autre cas qui détaille étape par étape cet abord latéral du sinus maxillaire.

ABSTRACT

This clinical case describes the treatment of a patient who requires an implant-supported rehabilitation in sector 2. The analysis of the clinical and 3D examinations shows that the patient is in class 1: the subsinus height ranges from 2 to 5 mm. The osseous crest is wide enough and does not need to be increased. The crest does not present any horizontal or vertical gap. Considering all these data, implants can be placed the same day as the sinus bone graft is performed, according to the established classification.

In this chapter, we will also deal with another case describing step by step the lateral access technique to the maxillary sinus.



H = Hauteur sous sinusienne **L** = Largeur de la crête osseuse **DV** = Décalage vertical **DL** = Décalage latéral

INTRODUCTION

Pour illustrer la classe I ($2 \text{ mm} \leq$ hauteur sous-sinusienne $< 6 \text{ mm}$ + largeur crestale $\geq 6 \text{ mm}$ + décalage latéral et décalage vertical préservés), nous allons étudier le cas d'un patient adressé par son praticien traitant pour la mise en place d'implant au niveau du secteur 1 en vue d'une réhabilitation prothétique implanto-portée. Le patient ne présente aucun antécédent médical.

Nous présenterons en parallèle un autre cas de greffe de sinus afin d'illustrer étape par étape et d'une façon détaillée cette approche chirurgicale de l'abord latéral qui servira de base aux autres chapitres. Nous décrivons aussi les complications per- et postopératoires, puis les recommandations postopératoires. Pour les prochains cas qui illustreront les chapitres suivants, nous ne décrivons que leurs particularités.

ANAMNÈSE

Le patient (50 ans) est adressé par son praticien traitant pour l'avulsion de 25 (abcès à répétition) pilier de bridge.

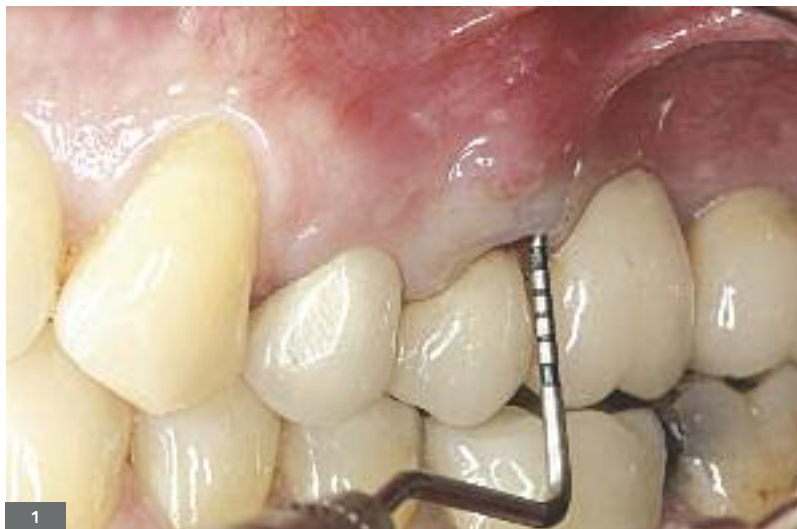L'examen exobuccal ne laisse rien transparaître d'anormal, le patient a une ouverture buccale de trois doigts.

L'examen endobuccal montre une occlusion relativement stable avec une classe I canine et molaire.

Plusieurs restaurations prothétiques ont été réalisées auparavant, notamment en secteur 2 avec un bridge de 24 à 28 ayant pour piliers 24, 25 et 28 seulement.

Le patient ne présente pas de terrain parodontal particulier.

L'examen clinique et radiographique révèle un sondage profond en vestibulaire et en palatin, laissant suspecter une fracture (fig. 1).



INTRODUCTION

To illustrate the class I ($2 \text{ mm} \leq$ subsinus height $< 6 \text{ mm}$ + crestal width $\geq 6 \text{ mm}$ + lateral gap and vertical gap preserved), we are going to study the case of a patient sent by his practitioner for the placement of an implant in sector 1 aiming at an implant-supported prosthetic rehabilitation. The patient presents no medical history.

We will present in parallel another case of sinus bone graft to illustrate step by step and in a detailed way the surgical approach using the lateral wall sinus elevation technique which will appear in the other chapters. We will also review the per- and post-operative complications as well as the post-operative recommendations. For the cases illustrating the following chapters, we will only focus on their specificities.

ANAMNESIS

The 50-year old patient is sent by his practitioner for the avulsion of 25 (recurrent abscess) bridge abutment.

The exobuccal examination shows nothing wrong, the patient has a 3-finger mouth opening.

The endobuccal examination shows a relatively stable occlusion with a class I canine and molar.

Several prosthetic restorations were previously performed, particularly in sector 2 with a bridge from 24 to 28 fitted with abutments on 24, 25 and 28 only.

The patient presents no specific periodontal condition.

The clinical and radiological examination reveals a deep probing in vestibular and palatal, suggesting a fracture (fig. 1).

Fig. 1. Examen clinique endobuccal. Noter la présence d'un bridge maxillaire gauche avec un sondage profond en vestibulaire de 25.

Fig. 1. Endobuccal clinical examination. Notice the presence of a left maxillary bridge with deep probing in vestibular of 25.

Le jour de l'examen, la dent présentait un abcès en vestibulaire. Sur l'examen panoramique, la 25 présente un épaississement ligamentaire (fig. 2a-b). L'avulsion de la 25 s'impose.

Le bridge est coupé, et la 25 extraite de façon atraumatique (fig. 3). Après 3 mois de cicatrisation, un CBCT est réalisé (fig. 4).

The day of the examination, the tooth was affected with a vestibular abscess. On the panoramic X-ray, 25 suffers from a ligament thickening (fig. 2a and 2b). 25 needs to be extracted.

The bridge is cut, and 25 is extracted in an atraumatic way (fig. 3). After a 3-month healing period, a CBCT is performed (fig. 4).

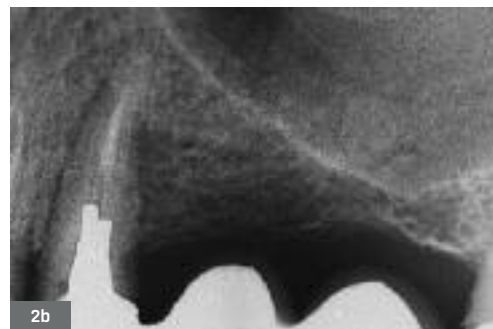
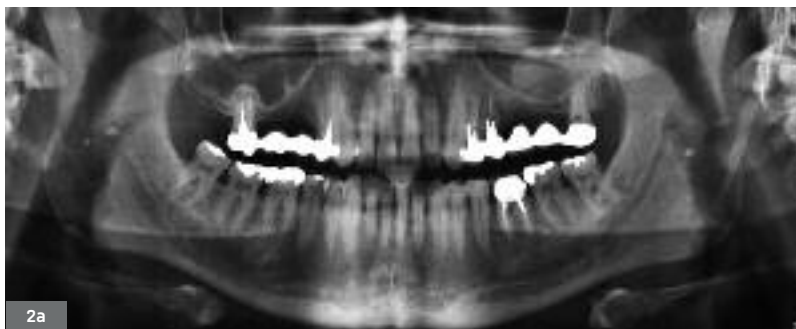


Fig. 2a, b. Panoramic initiale et rétro-alvéolaire avant les avulsions, montrant la proximité du sinus avec la crête. On note la présence d'une radiolucité au niveau du sinus gauche.

Fig. 2a, b. Initial and retro-alveolar panoramic view before avulsions, showing the closeness of the sinus to the crest. We can see the presence of a radiolucency in the left sinus.

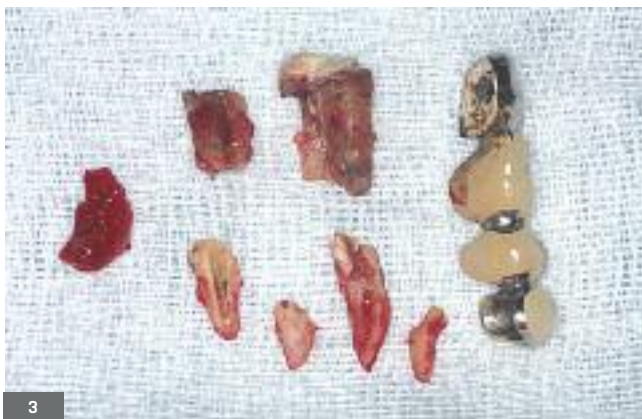

Fig. 3. Bridge coupé et dent extraite de façon atraumatique.

Fig. 3. The bridge is cut and the tooth extracted in an atraumatic way.

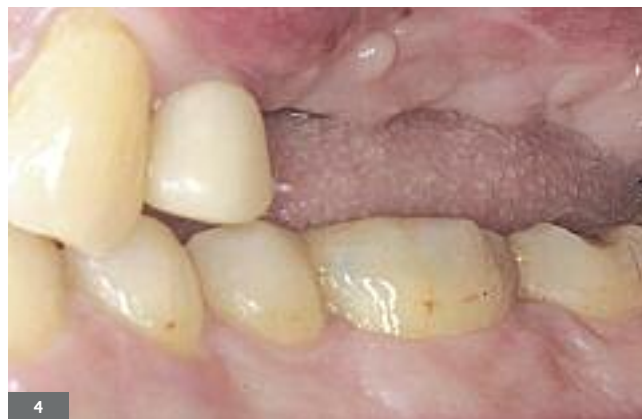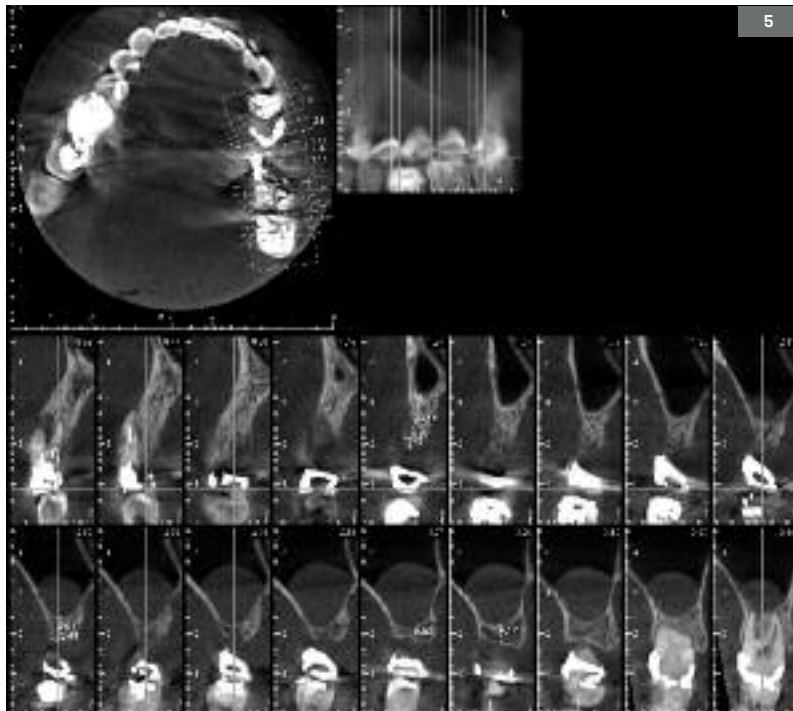


Fig. 4. Vue clinique vestibulaire de la crête 3 mois après l'avulsion. La muqueuse et l'os ayant cicatrisé permettent de passer à la phase chirurgicale dans de bonnes conditions.

Fig. 4. Clinical vestibular view of the crest 3 months after the avulsion, the mucous membrane and the bone have healed, the surgical phase can start under good conditions.

INDICATION ET CHOIX THÉRAPEUTIQUE

L'analyse du CBCT montre une hauteur sous-sinusienne de 4 à 5 mm selon les sites (fig. 5). La largeur de la crête osseuse est suffisante pour poser des implants dans de bonnes conditions. Les coupes montrent une muqueuse légèrement épaissie, un avis ORL est demandé. Il confirme que l'intervention peut être réalisée.



INDICATION AND THERAPEUTIC CHOICE

The analysis of the CBCT shows a subsinus height from 4 to 5 mm according to sites (fig. 5). The osseous crest is wide enough to put implants in good conditions. Cross sections show a slightly thickened mucous membrane, the opinion of an ENT specialist is requested. According to the latter, the surgical procedure can be performed.

Fig. 5. CBCT pré-implantaire. Au niveau de 25, on note une hauteur de crête de 13 mm et une largeur de 4,5 mm. Au niveau de 26 on note une hauteur de crête de 5,6 mm et une largeur de 5,4 mm. Au niveau de 27, on a une hauteur de 4,7 mm et une largeur de 9,9 mm.

Fig. 5. Pre-implant CBCT. In 25, the crestal height is 13 mm and the width 4.5 mm. In 26, the crestal height is 5.6 mm and the width 5.4 mm. In 27, the height is 4.7 mm and the width 9.9 mm.

Nous sommes dans le cas d'une classe I, les relations interarcades sont correctes.

L'option thérapeutique choisie est la suivante :

- greffe sinusienne ;
- pose de 3 implants simultanément.

Le jour de l'intervention, une fracture verticale est découverte sur la 24, qui est immédiatement extraite et remplacée par un implant.

La préparation du patient commence par une prémédication qui a trois angles d'action. Les anti-inflammatoires stéroïdiens vont limiter l'œdème postopératoire et améliorer le confort du patient. L'antibioprophylaxie permet de réduire au mieux la contamination bactérienne par une concentration plasmatique maximale dès la première incision muqueuse, et de maintenir des concentrations efficaces pendant toute la durée de l'intervention. Des bains de bouche à base de Chlorhexidine vont réduire la charge bactérienne. Enfin, la sédation orale va permettre de contrôler au mieux l'anxiété du patient, sa tension artérielle, et ainsi son saignement et sa salivation.

We are in the presence of a class I case, the interarch relationships are adequate.

The chosen therapeutic option is the following one:

- Sinus bone graft
- Simultaneous placement of 3 implants

The day of the surgical procedure, a vertical fracture is discovered on 24 which is immediately extracted and replaced with an implant.

The patient's preparation starts with a premedication generating three effects. Anti-inflammatory steroids are going to limit the post-operative oedema while improving the patient's comfort. The antibiotic prophylaxis allows to reduce the bacterial contamination with a maximal plasmatic concentration from the first mucous incision, and to maintain effective concentrations during all the length of the procedure. Chlorhexidine mouth-washes are going to reduce the bacterial load. Finally, oral sedation will help putting a check on the patient's anxiety, control his blood pressure and thus the bleeding and salivation.

La médication orale pré- et postopératoire consiste donc à prendre :

- des corticoïdes (prednisone) : 60 mg une heure avant l'intervention, à répéter pendant 3 jours le matin ;
- des antibiotiques (amoxicilline et acide clavulanique, ou pristinamycine en cas d'allergie) : 2 g une heure avant l'intervention, puis 2 g par jour pendant 6 jours ou plus ;
- une sédation orale (benzodiazepam) : 20 mg une demi-heure avant l'intervention.

Des bains de bouche à la chlorhexidine pendant 3 minutes juste avant l'intervention.

TECHNIQUE DE L'ABORD LATÉRAL DES GREFFES DE SINUS

L'ANESTHÉSIE

L'anesthésie à base d'articaine 4 % avec adrénaline au 1/100 000 est faite par infiltration locale du côté vestibulaire et palatin. Elle s'étend au niveau de la région concernée entre la canine et la région tubérositaire. Elle est profonde dans le vestibule et haute au niveau palatin ; elle se complète par une anesthésie locale de la région crestale et papillaire en présence de dents.

LES INCISIONS

L'incision est crestale, le plus souvent décalée légèrement en palatin (**fig. 6 et 7**). Elle s'étend en général 1 cm en distal et 5 à 7 mm en mésial de la fenêtre osseuse prévue. En présence de dents, cette incision est poursuivie en intrasulculaire ou en paramarginale afin de ménager les limites prothétiques quand les dents sont couronnées. Enfin, elle sera complétée par une décharge mésiale (**fig. 8 et 9**) qui, en suivant le trajet vasculaire, doit se situer de préférence en distal de la canine afin d'éviter le plexus orbitaire, et éventuellement une décharge distale qui peut être évitée ou réduite à la gencive kératinisée.

The pre- and post-operative oral medication is prescribed as follows:

- *Corticoids (prednisone): 60 mg one hour before the intervention to be repeated in the morning during 3 days;*
- *Antibiotics (amoxicillin and clavulanic acid, or pristinamycin in case of allergy): 2 g one hour before surgery, then 2 g per day during 6 days or more;*
- *Oral sedation (benzodiazepine): 20 mg half an hour before the intervention.*

Chlorhexidine mouthwash during 3 minutes just before surgery.

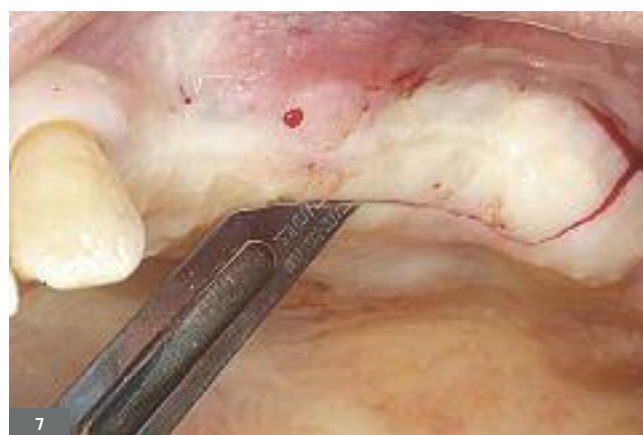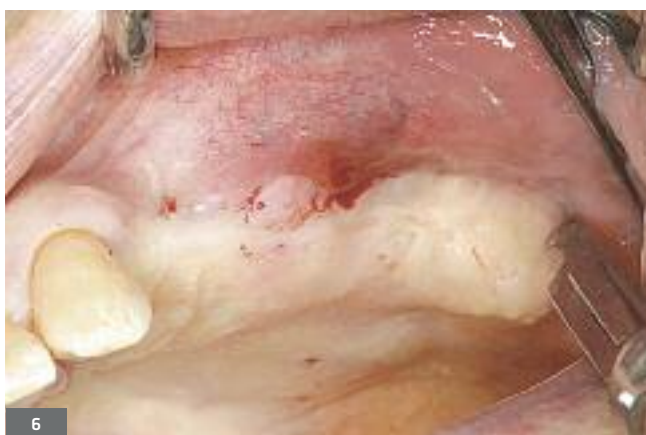SINUS BONE GRAFT BY LATERAL APPROACH TECHNIQUE

ANESTHESIA

Articaine 4% anesthesia combined with adrenalin 1/100 000 is made by local infiltration of the vestibular and palatal side. It extends to the specified region between the canine and the tuberosity area. It goes deep in the vestibule and high in the palatal area, and is supplemented with a local anesthetic of the crestal and papillae region in the presence of teeth.

INCISIONS

The incision is crestal, usually slightly moved in palatal (fig. 6 and 7). It generally extends on 1 centimeter in distal and 5 to 7 millimeters in mesial of the specified osseous window. In the presence of teeth, this first incision is complemented with an intrasulcus or paramarginal incision to arrange the prosthetic limits when teeth are crowned. Finally, it will be completed by a mesial releasing incision (fig. 8 and 9), which, following the vascular route, must be preferably placed in distal of the canine to avoid the orbital plexus; and possibly a distal releasing incision which might be avoided or limited to the keratinized gum.



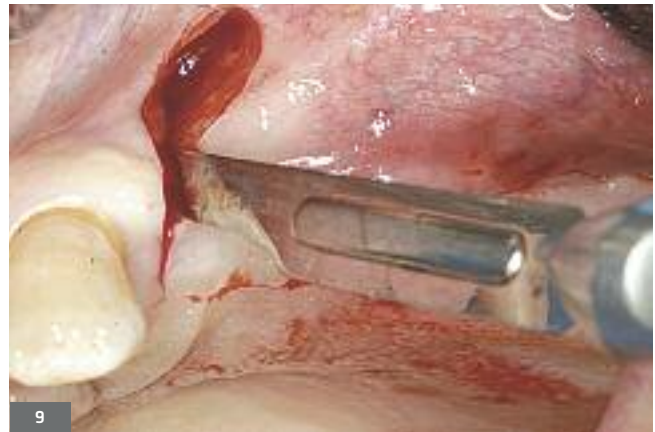
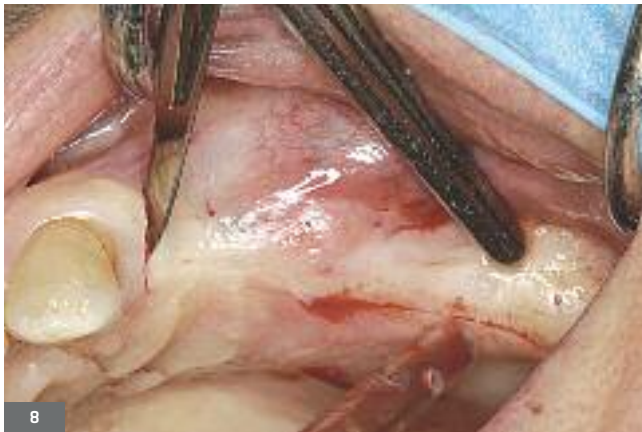

Fig. 6 à 9. Une incision crestale légèrement décalée en palatin, suivie de deux incisions intra-sulculaires au niveau des dents adjacentes et d'une décharge en mésial permettent le décollement en pleine épaisseur du lambeau.

Fig. 6 - 9. A crestal incision slightly moved in palatal, followed by two intrasulcus incisions in the area of the adjacent teeth and a mesial releasing incision, allow to raise a full-thickness flap.

LE DÉCOLLEMENT

Le décollement du lambeau doit être minutieux afin d'éviter une déchirure du périoste et favoriser le contrôle de l'hémostase et une meilleure cicatrisation. Le lambeau est décollé en pleine épaisseur jusqu'à la base du malaire, de façon à bien exposer la face latérale du maxillaire. Dans certains cas, l'artère alvéolo-antrale est visible par transparence (fig. 10 à 12).

LIFTING OF THE FLAP

The flap lifting procedure must be meticulous to avoid a tearing in the periosteum and favor the control of haemostasis and a better healing process. The flap is lifted in full thickness up to the base of the malar bone in order to largely expose well the lateral face of the maxillary. In some cases, the alveolar-antral artery can be seen through (fig. 10 - 12).

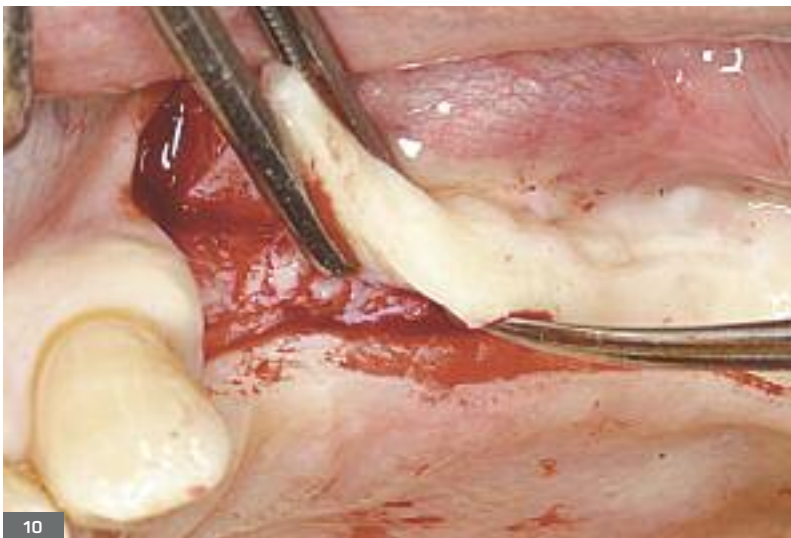
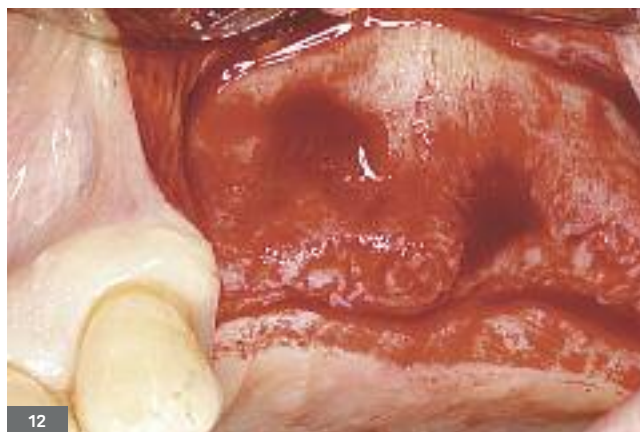
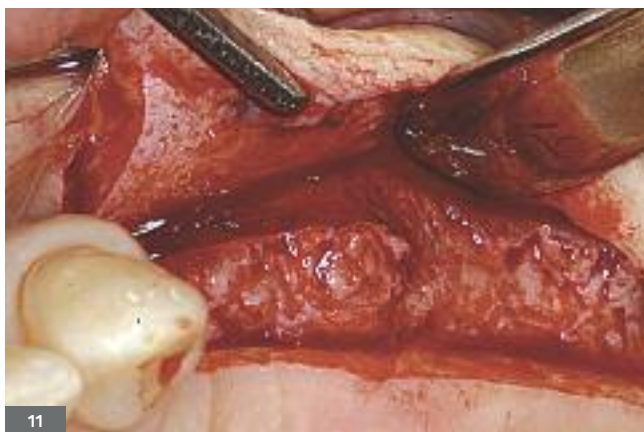Fig. 10 à 12. Décollement du lambeau en pleine épaisseur jusqu'à la base du malaire tout en respectant au mieux l'intégrité du périoste.

Fig. 10 - 12. Raising of a full-thickness flap up to the base of the malar bone while preserving as much as possible the integrity of the periosteum.



LA FENÊTRE D'ACCÈS

L'accès latéral est obtenu par ostéotomie à l'aide d'une fraise boule tungstène de 2 mm de diamètre sous irrigation abondante d'une solution saline stérile (fig. 13). L'ostéotomie se fait délicatement avec des mouvements similaires à celui d'un pinceau sans atteindre la muqueuse du sinus. Une fraise boule diamantée ou un insert piézoélectrique boule diamantée prend le relais afin d'éliminer la fine couche osseuse restante et aussi les spicules osseux qui pourraient être le point de départ d'une déchirure de la muqueuse de Schneider (fig. 14).

THE ACCESS WINDOW

The lateral access is achieved with osteotomy with a 2-millimeter-diameter tungsten round bur under profuse irrigation with a sterile salt solution (fig. 13). The osteotomy is delicately performed with movements like brush strokes while making sure not to touch the sinus mucous membrane. A diamond round bur or a piezoelectric diamond round insert is then used to eliminate the thin residual osseous layer as well as the osseous spicules which could provoke a tear in the Schneider mucous membrane (fig. 14).

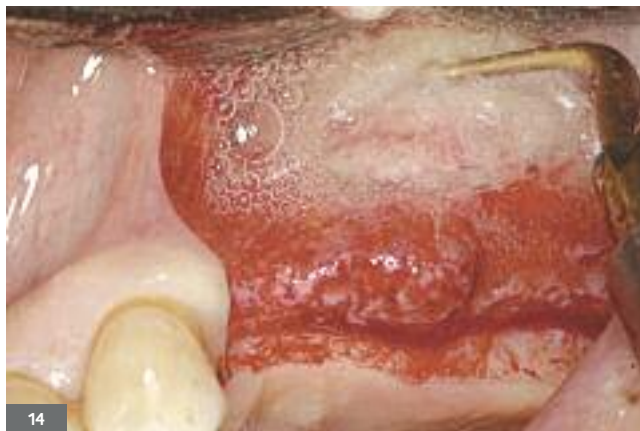
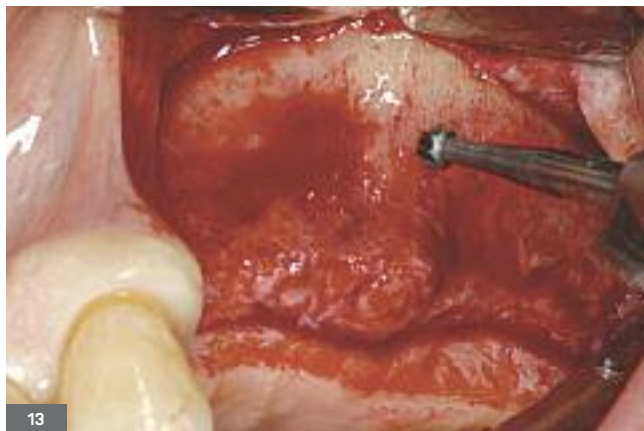
Fig. 13. Une fraise boule tungstène permet de délimiter le contour de l'ostéotomie et de créer une tranchée avant d'accéder à la cavité sinusienne. L'ostéotomie se fait sans atteindre la muqueuse sinusienne.

Fig. 13. A tungsten round bur allows to define the outline of the osteotomy and to create a trench before reaching the sinus cavity. The osteotomy is performed without reaching the sinus mucous membrane.

Fig. 14. Un insert piézoélectrique diamanté complète l'ostéotomie avec un minimum de traumatisme. Il permet également de régulariser les bords de la fenêtre.

Fig. 14. A diamond piezoelectric insert completes the osteotomy with minimal trauma. It also allows to smooth the edges of the window.

L'utilisation d'inserts piézoélectriques permet de réduire le taux de déchirure de l'ordre de 30 % habituellement à environ 7 % (Wallace et coll., 2007). La fenêtre de l'abord vestibulaire est de forme pyramidale à base crestale avec une largeur de 10 mm et une hauteur de 8 mm environ (fig. 15 et 16a-b). Ses limites antérieure et inférieure sont à 2 mm des faces respectives du sinus maxillaire. Sa forme peut varier en fonction de la présence d'une cloison osseuse pour permettre de la contourner. Aussi réduite que possible, cette fenêtre devrait toutefois rendre possible, d'une part, un accès au sinus pour permettre le décollement de la muqueuse sinusienne sans déchirure ; d'autre part, de placer et tasser confortablement le matériau de substitution osseuse.

Une fois la fenêtre osseuse libérée de la paroi latérale du maxillaire, elle peut soit être pivotée vers l'intérieur et devenir le nouveau bas-fond sinusien, soit être délicatement détachée (fig. 17). Elle peut aussi être éliminée par fraisage ou à l'aide des inserts piézoélectriques.

The use of piezoelectric inserts allows to reduce the rate of tearing which is usually 30% to approximately 7% (Wallace et al., 2007). The vestibular access window has a pyramid shape with a crestal base, approximately 10-millimeter wide and 8-millimeter high (fig. 15 and 16a, b). Its lower and anterior limits are located 2 mm from the respective faces of the maxillary sinus. Its shape can vary due to the presence of an osseous wall which needs to be avoided. As small as possible, this window should however enable on one hand an access to the sinus to allow the lifting of the sinus mucous membrane with no tearing, and on the other hand, the easy filling and compaction of the bone substitute. Once the osseous window is released from the lateral wall of the maxillary, it may either be swiveled inward and become the new sinus lower floor, or be carefully removed (fig. 17). It may also be eliminated with drilling or piezoelectric inserts.

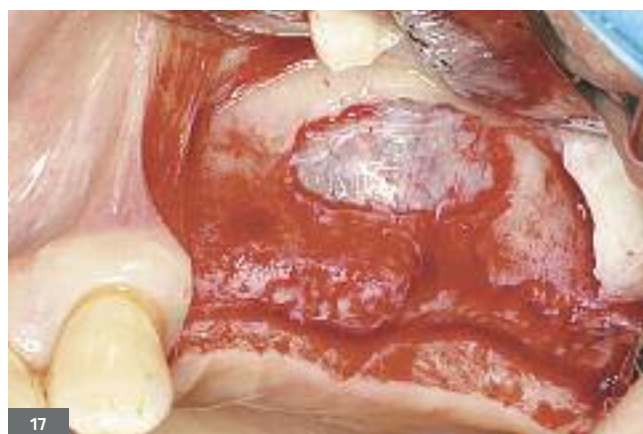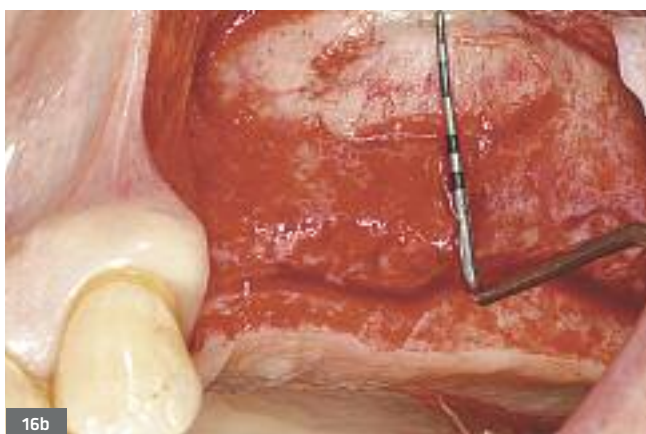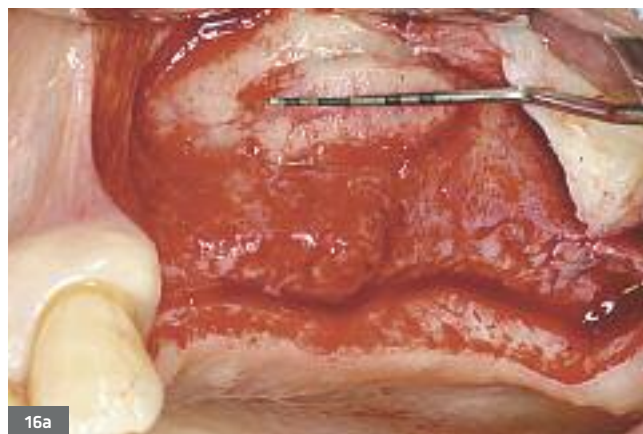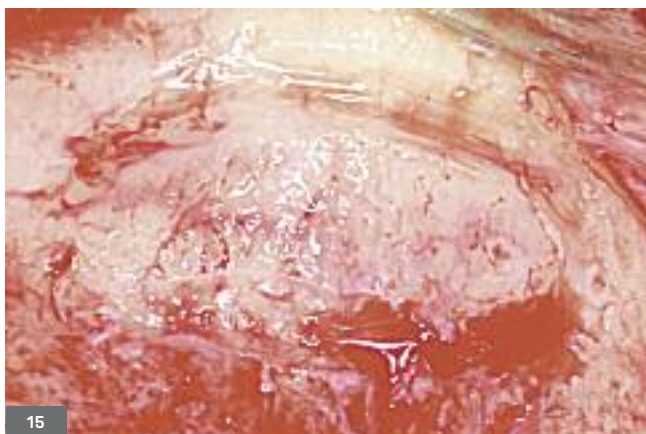


Fig. 15 à 17. La fenêtre de l'abord vestibulaire est de forme pyramidale à base crestale avec une largeur de 10 mm et une hauteur de 8 mm environ. Elle est limitée au besoin du projet implantaire.

Fig. 15 - 17. The window of the vestibular access has a pyramid shape on a crestal base with approximately a 10-millimeter width and a 8-millimeter height. It limited to the needs of the implant project.

SOULÈVÉ DE LA MEMBRANE DE SINUS

Le décollement de la muqueuse peut débuter directement par des curettes manuelles ou des inserts piézoélectriques, utiles quand la muqueuse du sinus est très fine ou quand les conditions anatomiques (présence de cloison, sinus étroit, etc.) peuvent augmenter les risques de déchirure de la membrane sinusienne (fig. 18a-b). Aussi, pour éviter ces déchirures, de larges curettes à différentes courbures et à bout mousse seront privilégiées. Celles-ci doivent rester en contact permanent avec les parois osseuses. La partie convexe de la curette est dirigée en permanence vers la muqueuse sinusienne (fig. 19a-b).

LIFTING OF THE SINUS MEMBRANE

The lifting of the mucous membrane can directly begin with manual curettes or piezoelectric inserts, useful when the sinus mucous membrane is very thin or when the anatomical conditions (presence of a wall, narrow sinus, etc.) may increase the tearing risks of the sinus membrane (fig. 18a and b). In order to avoid such tearing, wide curettes with various curvatures and foam tips will be used. The curettes must remain in permanent contact with the osseous walls. The convex part of the curette is permanently pointed at the sinus mucous membrane (fig. 19a and b).

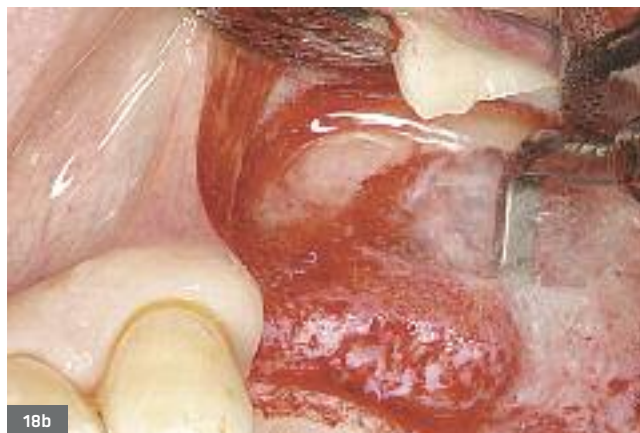
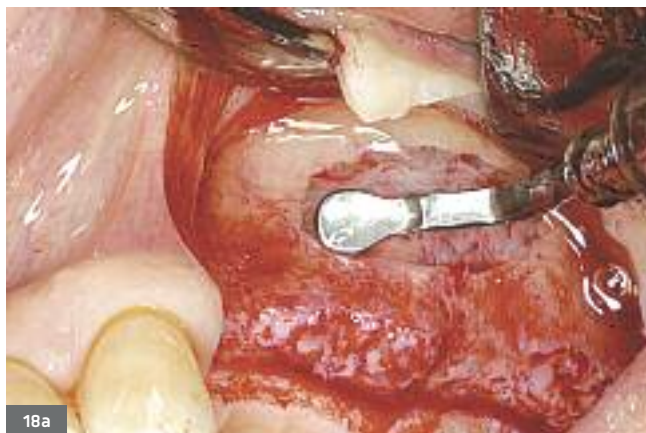
Fig. 18a, b. Des inserts piézoélectriques (Mectron, IPP Pharma) de différentes formes entament le décollement de la muqueuse de façon peu traumatisante.

Fig. 18a, b. Piezoelectric inserts of various shapes (Mectron, IPP Pharma) start lifting the mucous membrane in a little traumatic way.

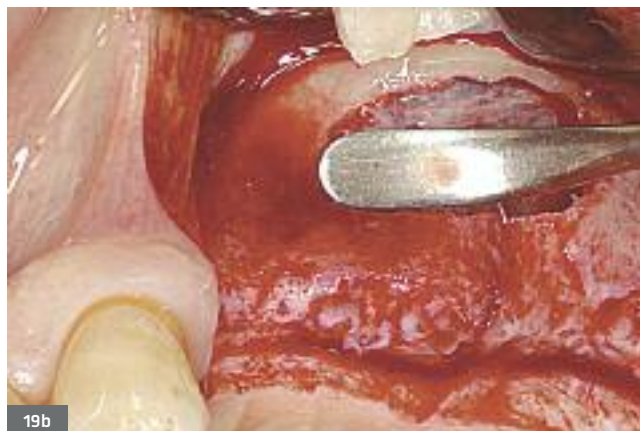
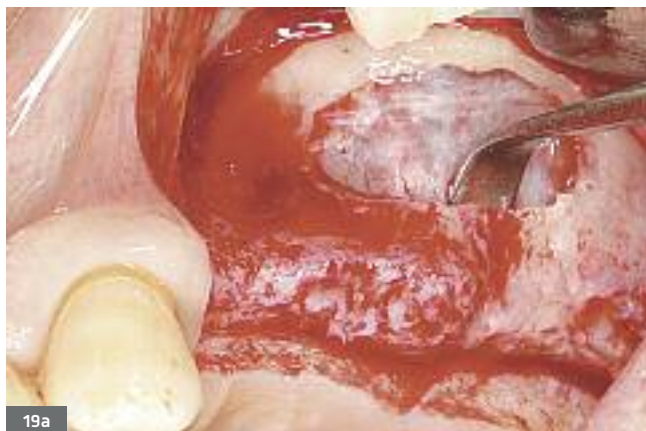
Fig. 19a, b. De larges curettes à différentes courbures et à bout mousse, en contact permanent avec les parois osseuses, permettent de soulever délicatement en direction crânienne la membrane sinusienne sur les parois antérieure, postérieure et médiale.

Fig. 19a, b. Wide curettes with various curvatures and foam tips, in permanent contact with the osseous walls, allow to lift delicately in cranial direction the sinus membrane on the anterior, posterior and medial walls.

Le décollement, qui commence à l'endroit où l'accès est le plus simple, se fait délicatement en cherchant à obtenir une laxité de la membrane sinusienne. Pour un résultat optimal, il est important que la membrane soit libérée aussi bien sur les parois antérieure, postérieure que médiale, de sorte que la greffe entière soit vascularisée et que le maximum de particules greffées soit en contact avec toutes les parois osseuses du tiers antéro-inférieur de la cavité sinusienne (Valentini et coll., 2000 ; Wallace et Froum, 2003). Ce sont les parois osseuses du sinus qui fournissent la vascularisation, les cellules et les facteurs de croissance responsables de la néoformation osseuse. L'exploitation de la paroi médiale permettra donc non seulement de profiter de son pouvoir ostéogénique, mais aussi d'éviter un cul-de-sac qui pourrait empêcher un drainage adéquat du sinus.

PRÉPARATION DES SITES IMPLANTAIRES

Dans le cas d'une technique en un temps chirurgical, la préparation des sites implantaire se fait alors à ce moment. Une sous-préparation de la crête osseuse semble essentielle pour l'obtention d'une stabilité primaire adéquate. Le comblement du matériau se fait avant la mise en place des implants afin d'éviter des zones inaccessibles une fois les implants posés.

LE COMPLEMENT

Le comblement se fait en tassant vers le bas et vers l'avant le biomatériau, tout en évitant de décoller plus apicalement la muqueuse du sinus (fig. 20 et 21).

The lifting, which starts where the access is the easiest, is delicately performed by trying to obtain a laxity of the sinus membrane. For an optimal result, the membrane needs to be lifted on the anterior, posterior and medial walls, so that the whole graft is vascularized and that the greatest number of grafted particles is in contact with all the osseous walls of the anterior-inferior third of the sinus cavity (Valentini et al., 2000; Wallace and Froum, 2003). The osseous walls of the sinus supply vascularization, cells and growth factors generating the bone neoformation. Using the medial wall will not only allow to take advantage of its osteogenic properties, but also to avoid a cul-de-sac which might hinder the adequate drainage of the sinus.

PREPARATION OF THE IMPLANT SITES

In the case of a one-step surgical procedure, the implant sites are prepared at this moment. An under-preparation of the osseous crest seems necessary to obtain an adequate primary stability. The material is filled before the placement of implants to avoid inaccessible zones once the implants are placed.

FILLING

The filling procedure is performed by packing the biomaterial down- and for-ward while avoiding to lift more apically the sinus mucosa (fig. 20 and 21).

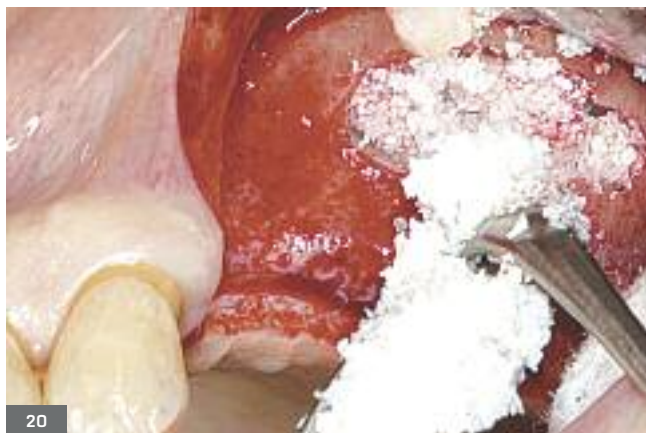
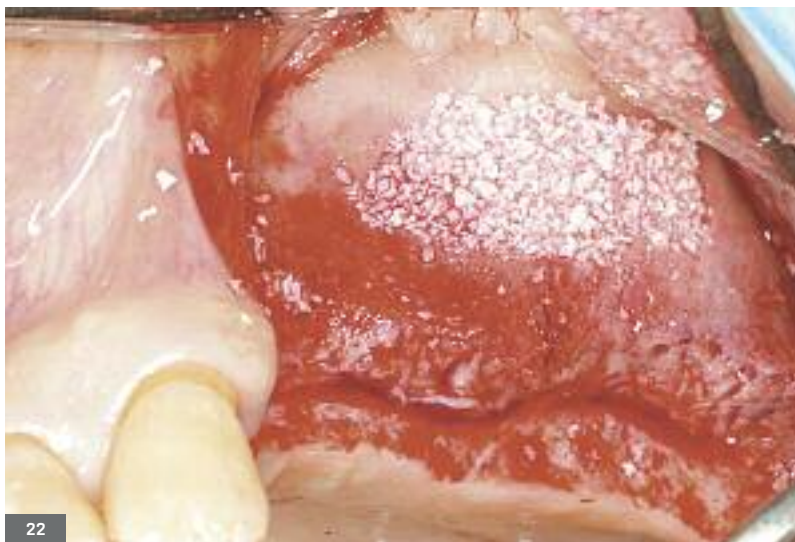
Fig. 20 et 21. Mise en place minutieuse du biomatériau (Bio-Oss, Geistlich) qui est tassé délicatement vers le bas et l'avant dans la cavité sinusienne ainsi créée.

Fig. 20 and 21. Meticulous placement of the biomaterial (Bio-Oss, Geistlich) which is carefully packed down- and forward in the created sinus cavity.

Celle-ci peut être protégée par une membrane résorbable, surtout si elle est fine ou en présence de déchirure. Le comblement se fera de l'arrière vers l'avant, suffisamment compacté afin d'éviter des lacunes dans la greffe (visibles sur les examens 3D de contrôle) (fig. 22). Un comblement par excès risque de retarder la maturation du greffon (Testori et coll., 2008 ; Tarnow et coll., 2010). La mise en place des implants, de préférence non enfouis quand la stabilité primaire est suffisante, pourra alors se faire.



The mucosa can be protected by a resorbable membrane, especially when it is thin or when there is a tearing. The filling will be made from back to front, properly compacted to avoid lacunae in the graft (visible on the 3D control examinations) (fig. 22). An excessive filling may delay the maturation of the graft (Testori et al., 2008; Tarnów et al., 2010). The implants can then be placed, and are preferably not buried when the primary stability is sufficient.

Fig. 22. Le biomatériau est tassé avec modération mais suffisamment pour remplir l'espace créé sous la membrane et reconstituer la paroi externe du maxillaire.

Fig. 22. The biomaterial is packed moderately but sufficiently to fill in the space created under the membrane and to reconstitute the external wall of the maxillary.

La qualité finale de l'os néoformé après une greffe sinusienne est génétiquement et biomécaniquement prédéterminée par la densité de l'os natif dans cette région anatomique. Le remodelage osseux qui a lieu après une greffe osseuse se fait de façon identique au remodelage de l'os natif présent dans cette zone (Tarnów et coll., 2006). Ainsi, l'os néoformé après un comblement sinusien est généralement de type III ou IV. La stabilisation primaire des implants pourrait alors être plus difficile à obtenir. La forme de l'implant choisi ainsi que son état de surface deviennent alors des facteurs déterminants dans le taux de survie des implants placés dans des sinus puis mis en charge prothétiquement après leur ostéo-intégration. Le choix de l'implant sera donc de forme conique ou cylindro-conique afin de s'assurer de la meilleure stabilité primaire possible.

LA MISE EN PLACE DES IMPLANTS

Lors de la mise en place simultanée des implants, ils seront de préférence autotaraudants afin d'éviter une fracture de la paroi osseuse résiduelle par une compression trop importante. Son état de surface est poreux ou rugueux, assurant un taux de survie nettement plus élevé. Une fois les implants posés, le biomatériau est tassé à nouveau, puis complété si nécessaire au niveau de la fenêtre vestibulaire afin de redonner la forme initiale à la paroi latérale du sinus maxillaire (fig. 23).

The final quality of the neoformed bone after a sinus graft is genetically and biomechanically predetermined by the density of the native bone in this anatomical region. The osseous reshaping process which takes place after a bone graft is the same as the reshaping of the present native bone in this area (Tarnów et al., 2006). Neoformed bone after a sinus lift is generally of type III or IV. The primary stabilization of implants could then be more difficult to achieve. The shape and the surface of the chosen implants turn out to be determining factors in the survival rate of implants placed in sine and prosthetically loaded after their osseointegration. A conic or cylinder-conic implant will thus be chosen in order to achieve the best primary stability.

PLACEMENT OF IMPLANTS

The implants will also preferably be self-tapping to avoid a fracture of the residual osseous wall due to an excessive compression. Their surface is porous or rough, providing a truly higher survival rate. Once the implants are placed, the biomaterial is packed again and completed if necessary in the vestibular window to restore the initial shape in the lateral wall of the maxillary sinus (fig. 23).

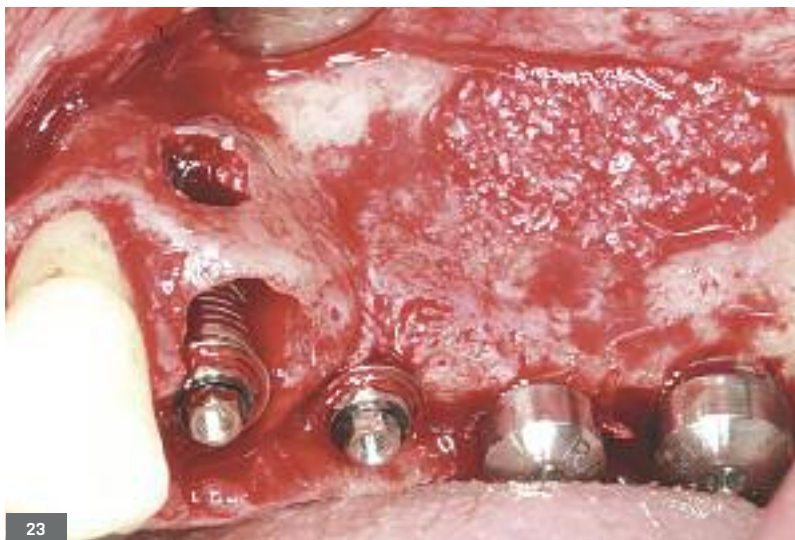

Fig. 23. Mise en place des implants après le forage puis le comblement. En 24 et 25, deux implants Branemark 4 x 15 mm (Nobel Biocare) après extraction de la 24. En 26, un 4 x 13 mm, et en 27, un 5 x 13 mm.

Fig. 23. Placement of implants after drilling and filling. In 24 and 25, two implants Branemark 4 x 15 mm (Nobel Biocare) after extraction of the 24. In 26 one 4 x 13 mm and in 27 one 5 x 13 mm.

LA MEMBRANE

La nécessité d'utiliser une membrane, résorbable ou non, recouvrant le volet latéral dans les comblements sinusiers est un sujet à controverse. Quand elles sont utilisées, leur but est de contenir le matériau de substitution, prévenir sa migration ou sa dispersion dans les tissus mous, et former une barrière physique sur la fenêtre afin d'exclure le tissu conjonctif du processus de cicatrisation (McAllister et coll., 1998). Le développement de ce dernier dans la zone sinusienne greffée pourrait empêcher ou réduire la néoformation osseuse attendue et aboutir ainsi à l'échec de la greffe. Certaines études montrent que la pose d'une membrane engendre une plus grande formation osseuse au niveau du sinus maxillaire et améliore le taux de survie implantaire (Tawil et Mawla, 2001; Wallace et coll., 2005). La tendance serait donc de recommander l'utilisation d'une membrane, de préférence résorbable, en regard du volet osseux dans les comblements sinusiers (fig. 24 et 25).

THE MEMBRANE

The necessity of using a membrane, resorbable or not, covering the lateral flap in sinus lift procedures is a controversial topic. When they are used, they aim at containing the substitute material in order to prevent its migration or its scattering in soft tissues, and they also create a physical barrier on the window to exclude the connective tissue from the healing process (McAllister et al., 1998). The development of the latter in the grafted sinus area might prevent or hinder the expected osseous neoformation and result in the failure of the graft. Several studies have shown that the placement of a membrane generates a bigger osseous formation in the maxillary sinus and improves the implant survival rate (Tawil and Mawla, 2001; Wallace et al., 2005). There is thus a tendency to recommend the use of a membrane, preferably resorbable, in the area of the osseous flap during sinus filling procedures (fig. 24 and 25).

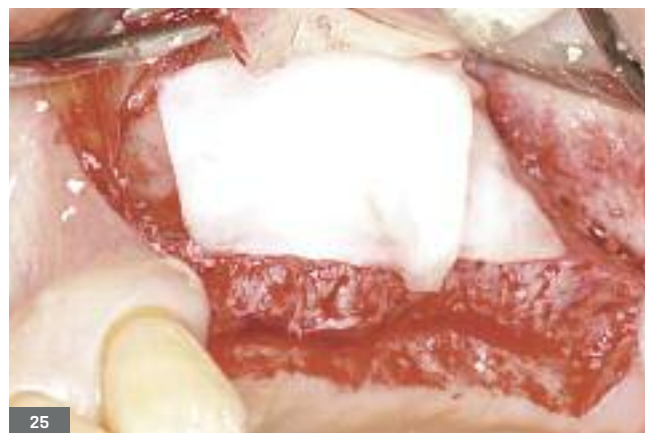

Fig. 24 et 25. Mise en place d'une membrane collagène résorbable (Bio-Gide® Geistlich) recouvrant le volet latéral. Sa mouillabilité lui permet de s'adapter facilement à la surface de la fenêtre osseuse vestibulaire. Elle permettra de protéger l'accès au sinus, assurant une meilleure régénération osseuse à l'intérieur de la cavité sinusienne.

Fig. 24 and 25. Placement of an absorbable collagen membrane (Bio-Gide® Geistlich) covering the lateral flap. Thanks to its anchoring properties, the membrane adapts easily to the surface of the vestibular osseous window. It will protect the access to the sinus, providing a better osseous regeneration inside the sinus cavity.

Des études plus étendues, randomisées et contrôlées devraient permettre de rendre ce choix thérapeutique plus évident au niveau scientifique.

LES SUTURES

Enfin, des sutures pour obtenir une fermeture étanche des berges de la plaie doivent se faire sans tension. Des points discontinus à l'aide d'un fil non résorbable, le plus souvent de taille 4/0 ou 5/0, permettent d'assurer l'étanchéité de la plaie. L'incision de décharge mésiale, en grande partie dans la muqueuse alvéolaire, est suturée par des points discontinus avec un fil résorbable de taille 6/0 pour une meilleure cicatrisation esthétique [fig. 26 à 28].

More extensive, randomized and controlled studies will surely make this therapeutic choice more obvious from a scientific point of view.

SUTURES

Finally, to close tightly the wound edges, sutures must be placed without tension. Interrupted stitches with a non-resorbable suture, most of the time 4/0 or 5/0, properly seal the wound. The mesial releasing incision, mainly located in the alveolar mucous membrane, is stitched with interrupted sutures with a resorbable thread 6/0 for a better aesthetic healing [fig. 26 - 28].

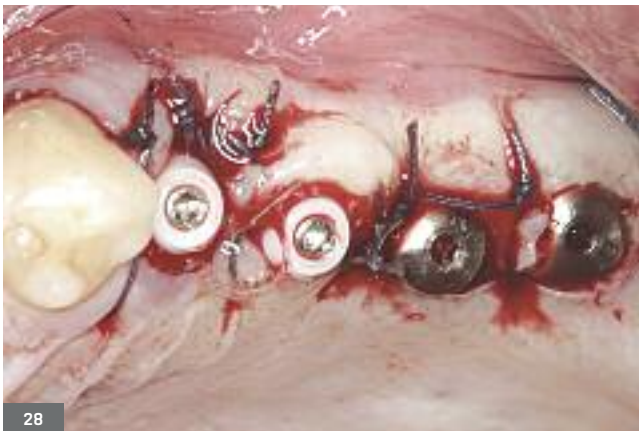
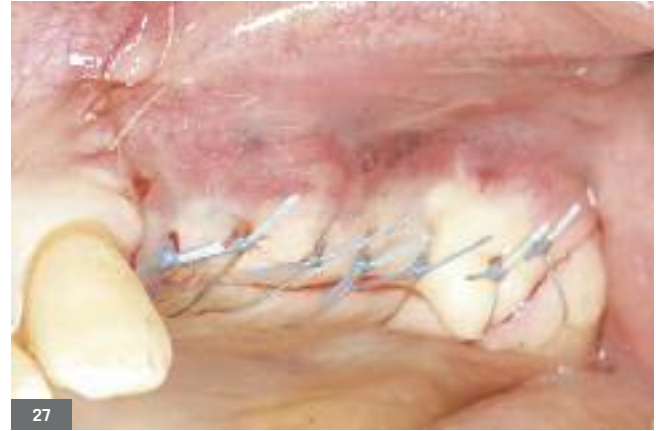
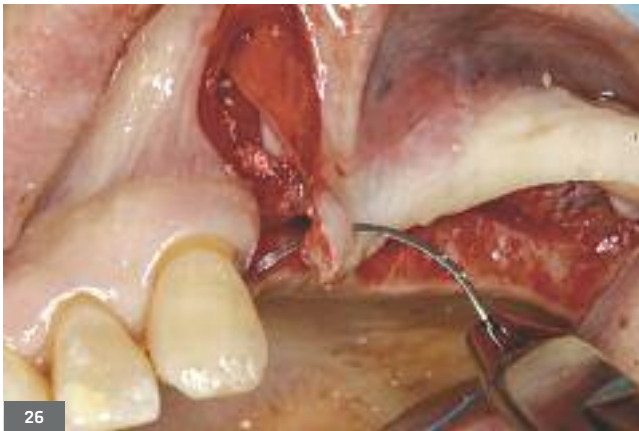Fig. 26 à 28. Des sutures sans tension à l'aide de points discontinus permettent une fermeture étanche des berges de la plaie. Un fil non résorbable 4/0 est utilisé au niveau de la crête, alors que la décharge mésiale est suturée à l'aide d'un fil résorbable de taille 6/0 pour une meilleure cicatrisation esthétique.

Fig. 26 - 28. Interrupted sutures placed without tension tightly close the wound edges. A non-absorbable suture 4/0 is used in the area of the crest, while the mesial releasing incision is stitched with absorbable suture 6/0 for a better aesthetic healing.

LES RECOMMANDATIONS POSTOPÉRATOIRES

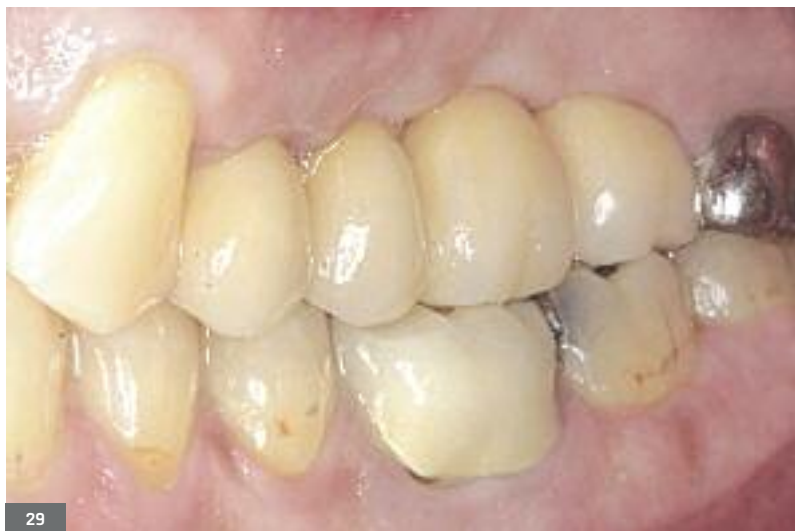Des recommandations postopératoires seront données au patient. Outre celles liées à une intervention chirurgicale intrabuccale classique, il conviendra de rappeler au patient de ne pas se moucher, qu'en cas d'éternuement, le faire bouche ouverte afin d'éviter toute pression au niveau du sinus, de ne pas aspirer avec une paille et d'éviter de prendre l'avion pendant une semaine après l'intervention.

POST-OPERATIVE RECOMMENDATIONS

Post-operative recommendations will be given to the patient. Apart from these instructions applying to every conventional intraoral surgical procedure, the patient will also be reminded not to blow his nose, sneeze with his mouth open to avoid any pressure in the sinus, not to drink with a straw and avoid travelling by plane during one week after surgery.

LA PROTHÈSE

Le patient est revu à 6 mois pour contrôler l'ostéointégration des implants. Une empreinte à ciel ouvert sur des piliers transgingivaux est réalisée par le praticien traitant. Après plusieurs séances (validation empreinte par clé en plâtre, essai armature, essai biscuit), la prothèse transvissée est mise en place (fig. 29 et 30a-b).



THE PROSTHESIS

An appointment is scheduled six months later to check the osseointegration of the implants. An open-tray impression on transgingival abutments is taken by the attending practitioner. After several sessions (validation of the impression with plaster key, fitting of framework, fitting of the unglazed prosthesis), the screwed prosthesis is placed (fig. 29 and 30a, b).

Fig. 29. Vue clinique de la réalisation de la prothèse d'usage transvissée sur des piliers coniques.

Fig. 29. Clinical view of the definitive prosthetic construction screwed on conical abutments.


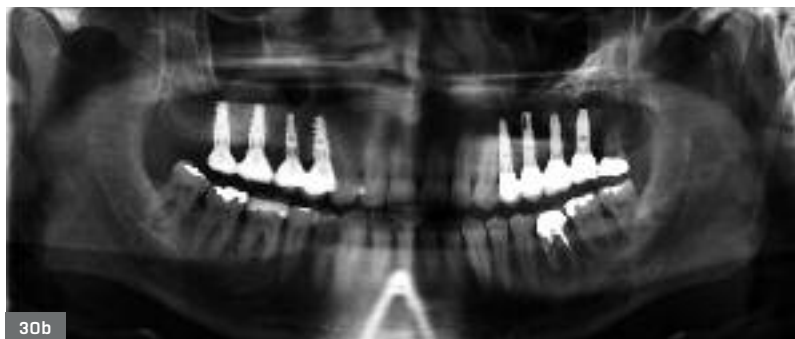


Fig. 30a, b. Panoramic et rétro-alvéolaire à 8 ans montrant une stabilité osseuse autour des cols implantaires. Noter aussi le volume de l'augmentation sinusienne qui semble être stable depuis l'intervention.

Fig. 30a, b. Panoramic and retro-alveolar X-rays after 8 years showing osseous stability around implant collars. Notice the volume of the sinus augmentation which seems to be stable since the intervention.

COMPLICATIONS PEROPÉRATOIRES

Les complications les plus fréquentes sont la perforation de la membrane sinusienne et le saignement peropératoire. Elles sont généralement facilement contrôlables. Pour Wallace et coll. (2012), l'utilisation de la piézochirurgie dans la technique d'accès latéral du comblement sinusien, réduit considérablement les complications peropératoires de déchirure de la membrane sinusienne ainsi que l'hémorragie.

PEROPERATIVE COMPLICATIONS

The most frequent complications are the perforation of the sinus membrane and the peroperative bleeding. They are generally easy to control. To Wallace et al. (2012), the use of piezosurgery when performing a sinus bone graft by lateral approach considerably reduces peroperative complications such as the tearing of the sinus membrane as well as the bleeding.

LA PERFORATION DE LA MEMBRANE

Le risque d'une perforation est la fuite du biomatériau au-delà de la zone à greffer et qui peut s'infecter ou obturer l'ostium. De plus, la fuite du biomatériau peut rendre le comblement sous-sinusal peu dense et de quantité insuffisante au niveau des sites concernés.

La prévalence des perforations varie selon les auteurs entre 25 et 56,16 % quand les instruments rotatifs sont utilisés (Schwartz-Arad et Dolev, 2004 ; Barone et coll., 2006). En revanche, quand les inserts piézoélectriques sont utilisés, le taux de déchirure semble significativement chuter. Il serait de 7 % selon Wallace et coll. (2007, 2012), mais ceci reste à valider.

En cas de perforation, le décollement doit se poursuivre à distance afin de réduire la tension et rejoindre graduellement la perforation qui peut se fermer spontanément par plicature. Si le décollement se poursuivait au niveau de la déchirure, elle risquerait fortement de s'agrandir. Une perforation de petite taille est recouverte d'une éponge collagène ou d'une membrane collagène de préférence à double couche (Bio-Gide®, Geistlich). En présence d'une déchirure complète, un report de l'intervention est fortement recommandé avec mise en place d'une membrane au niveau de la fenêtre afin de favoriser une régénération osseuse. Une deuxième tentative est possible 3 à 4 mois plus tard. Une attention particulière sera portée au décollement du lambeau afin de ne pas déchirer la muqueuse sinusienne au niveau de la fenêtre où la face interne du lambeau risque de se retrouver adhérente à la muqueuse du sinus. Une dissection est alors nécessaire.

L'HÉMORRAGIE PEROPÉRATOIRE

L'hémorragie peropératoire reste peu fréquente et peut avoir deux origines. Elle peut être d'origine spongieuse quand la corticale vestibulaire est épaisse et cortico-spongieuse. C'est un saignement en nappe qui peut éventuellement gêner le déroulement de l'intervention. Le saignement peut également provenir de l'artère alvéolo-antrale. L'hémorragie peut être évitée par une étude préopératoire minutieuse de l'examen 3D soit en la contourant (Mardinger, 2007), soit en la disséquant, notamment à l'aide de la piézo-chirurgie.

Si la section de cette artère survenait, elle peut être contrôlée de différentes manières. On peut classer les techniques par ordre chronologique en fonction de l'évolution de l'hémorragie :

- compression en faisant attention de ne pas fracturer la table vestibulaire qui peut être très fine quand le sinus est très procident. Elle se fait soit à l'aide d'une compresse, soit en introduisant un instrument de la taille du canal comme une sonde parodontale ;
- application d'acide tranexamique (Exacyl®) ;
- application de cire à os ;
- électrocoagulation à l'aide d'un bistouri électrique bipolaire.

Cette dernière approche est celle que nous privilégions, car elle est rapide, efficace et les risques de récurrence sont réduits.

PERFORATION OF THE MEMBRANE

A perforation results in a leak of the biomaterial beyond the zone to be grafted, which may become infected or fill the ostium. Besides, a leak of the biomaterial may alter the density and the required quantity of the subsinus filling in the treated sites.

The prevalence of perforations varies according to the authors between 25 and 56,16% when rotary instruments are used (Schwartz-Arad and Dolev, 2004; Barone et al., 2006). When piezoelectric inserts are used however, the rate of tearing seems to decrease significantly. It would be 7% according to Wallace et al. (2007, 2012), although these data still need to be confirmed.

In case of a perforation, the lift procedure must be carried on at a distance to reduce the tension and gradually reach the perforation which may spontaneously close by plication. If the lifting is pursued in the area of the tear, it might get bigger. A small perforation can be covered with a collagen sponge or a collagen membrane, preferably with a double-layer (Bio-Gide®, Geistlich). In the presence of a complete tear, it is strongly recommended to postpone surgery with the placement of a membrane in the area of the window to favor bone regeneration. A second attempt is possible 3 to 4 months later. Particular attention will be paid to the lifting of the flap in order not to tear the sinus mucosa in the window where the internal face of the flap may stick to the sinus mucous membrane. A dissection is then necessary.

PEROPERATIVE BLEEDING

Peroperative bleeding rarely happens and may have two causes. It may have a spongy origin when the vestibular cortical is thick or a cortical-spongy origin. It is an oozing bleeding which may hamper the progress of the intervention. The bleeding can also be due to the alveolar-antral artery. Such bleeding can be avoided by a meticulous preoperative study of the 3D examination either by by-passing it (Mardinger, 2007), or by dissecting it, particularly with piezosurgery.

If the artery is cut, bleeding can be stopped with various techniques that may be classified in chronological order according to the evolution of the hemorrhage:

- Compression while taking great care not to break the vestibular table which may be very thin when the sinus is very procident. We can either use a compress, or insert an instrument of the same size as the canal like a periodontal probe.
- Application of tranexamic acid (Exacyl®).
- Application of bone wax.
- Electrocoagulation with a bipolar electric bistoury.

We'd rather use this last technique because it is fast, effective and the recurrence risks are small.

DISCUSSION

Ce cas clinique nous a permis d'illustrer un cas de classe I avec un manque de hauteur osseuse sous-sinusienne. Le volume osseux résiduel en épaisseur et en hauteur a permis de placer les implants lors de la greffe sinusienne. Les implants n'ont pas été enfouis grâce à une bonne stabilité primaire. En effet, après un délai de cicatrisation de 4 à 6 mois et en cas de faible stabilité primaire 8 mois, la prothèse est entamée.

Le nombre d'interventions réduit à un seul geste chirurgical et l'utilisation d'un biomatériau rendent la morbidité quasi inexistante avec des suites opératoires de plus en plus contrôlées grâce à la prémédication administrée et au temps d'intervention qui se raccourcit avec l'expérience du chirurgien.

CONCLUSION

Aujourd'hui, la greffe sinusienne maxillaire est considérée comme étant un traitement fiable et éprouvé. La technique est prédictible avec des taux de survie implantaire comparables à ceux obtenus sur de l'os natif. Cette technique opératoire tend à se démocratiser, surtout avec les substituts osseux qui sont faciles d'utilisation. Un nombre croissant de patients présentant un édentement maxillaire postérieur avec une hauteur osseuse résiduelle insuffisante pour autoriser, d'emblée, la mise en place d'implants pourra bénéficier du comblement sinusien. La pratique est cependant faussement simple et nécessite une formation et une parfaite maîtrise de la chirurgie buccale par le chirurgien-dentiste traitant. L'indication devra être justement posée. La sélection et la préparation du patient, ainsi que le suivi rigoureux du protocole chirurgical et des règles d'asepsie seront essentiels pour obtenir un résultat optimal.

CHIRURGIE : H. ANTOUN

RÉALISATION PROTHÉTIQUE : M. HATSCH

Demande de tirés-à-part :

Dr Joseph EID

130, avenue Charles-de-Gaulle,

92200 Neuilly-sur-Seine

joseph@dr-eid.com

DISCUSSION

This clinical case allowed us to illustrate a class I case with a lack of subsinus osseous height. The residual osseous volume in thickness and in height enabled to place implants during the sinus graft. Implants were not buried thanks to a proper primary stability. Indeed, after a 4-to-6 month healing period and in case of a poor primary stability 8 months the prosthesis can be placed.

The limited number of surgical procedures can be performed in one single session and the use of a biomaterial reduces the morbidity almost to zero. The operative consequences can be checked more easily thanks to the administered premedication and the surgical procedures get shorter with the surgeon's experience.

CONCLUSION

Today, the maxillary sinus bone graft is considered as being a reliable and proven treatment. The technique is predictable with implant survival rates comparable to those obtained on native bone. This surgical technique tends to become more and more widespread, especially with osseous substitutes that are easy to use. An increasing number of patients presenting a posterior maxillary tooth gap with an insufficient residual osseous height to immediately allow the placement of implants can be treated with the sinus elevation technique. The procedure is however deceptively simple and actually requires a training and a perfect expertise in oral surgery by the attending dental surgeon. The indication must be properly established. The selection and the preparation of the patient, as well as the rigorous compliance with the surgical protocol and the rules of asepsis will be essential to achieve optimal results.

Traduction : Marie Chabin

Bibliographie

GREFFE DE SINUS MAXILLAIRE PAR VOIE LATÉRALE ASSOCIÉE À LA POSE D'IMPLANTS.
UN CAS DE CLASSE I.

- ANTOUN ET EID. – Les greffes de sinus en implantologie. éd. CdP, 2011, chap. 16. Cat 3
- ARAUJO MG, SUKEKAVA F, WENNSTROM JL, LINDHE J. – Ridge alterations following implant placement in fresh extraction sockets : an expérimental study in the dog. *J Clin Periodontol* ; 32 : 645-652, 2005. Cat 2
- BARONE A, SANTINI S, SBORDONE L, CRESCI R, COVANI U. – A clinical study of the outcomes and complications associated with maxillary sinus augmentation. *Int J Oral Maxillofac Implants* ; 21(1) : 81-5, 2006. Cat 1
- BOYNE PJ, JAMES RA. – Grafting of the maxillary sinus floor with autogenous marrow and bone. *J Oral Surg* ; 38 : 613-618, 1980. Cat 4
- CHERFANE P. – Les greffes de sinus en implantologie. éd. CdP, 2011, chap. 6. Cat 3
- CHIAPASCO M. – Techniche ricostruttive con innesti e/o ostéotomie. In : Chiapasco M, Romeo E (eds). *Riabilitazione Implantato-Protesica Dei Casi Complessi*. Torino : UTET, 2003 : 225-303. Cat 3
- DEL FABBRO M, TESTORI T, FRANCIETTI L, WEINSTEIN R. – Systematic review of survival rates for implants placed in the grafted maxillary sinus. *Int J Periodontics Restorative Dent* ; 24 : 565-577, 2004. Cat 1
- HAAS R, MAILATH G, DÖRTBUDAK O, WATZEK G. – Bovine hydroxyapatite for maxillary sinus augmentation: analysis of interfacial bond strength of dental implants using pull-out tests. *Clin Oral Implants Res* ; 9 : 117-122, 1998. Cat 2
- HAUTE AUTORITÉ DE SANTÉ (HAS). Conditions de réalisation des actes d'implantologie orale : environnement technique, service evaluation des actes professionnels. Juillet 2008. Cat 1
- JENSEN J, SIMONSEN EK, SINDET-PEDERSEN S. – Reconstruction of the severely resorbed maxilla with bone grafting and osseointegration implants: a preliminary report. *J Oral Maxillofac Surg* 1990; 48 : 27-32 ; discussion 33. Cat 4
- JENSEN SS, AABOE M, PINHOLT EM, HJØRTING-HANSEN E, MELSEN F, RUYTER IE. – Tissue reaction and material characteristics of four bone substitutes. *Int J Oral Maxillofac Implants* ; 11 : 55-66, 1996. Cat 2
- JENSEN SS, TERHEYDEN H. – Bone augmentation procedures in localized defects in the alveolar ridge : clinical results with different bone grafts and bone-substitute materials. *Int J Oral Maxillofac Implants* ; 24 (Suppl) : 218-236, 2009. Cat 1
- KENT JN, BLOCK MS. – Simultaneous maxillary sinus floor bone grafting and placement of hydroxyapatite-coated implants. *J Oral Maxillofac Surg* ; 47 : 238-242, 1989. Cat 4
- LANGER B, LANGER L. – Use of allografts for sinus grafting in the sinus bone graft. In : Jensen O (ed). *The sinus bone graft*. Chicago : Quintessence, 1999 : 69-78. Cat 3
- LUNDGREN S, MOY P, JOHANSSON C, NILSSON H. – Augmentation of the maxillary sinus floor with particulated mandible : a histologic and histomorphometric study. *Int J Oral Maxillofac Implants* ; 11 : 760-766, 1996. Cat 4
- MANGANO C, SCARANO A, PERROTTI V, IEZZI G, PIATTELLI A. – Maxillary sinus augmentation with a porous hydroxyapatite and bovine-derived hydroxyapatite : a comparative clinical and histologic study. *Int J Oral Maxillofac Implants* ; 22 : 980-986, 2007. Cat 1
- MARDINGER O, NISSAN J, CHAUSHU G. – Sinus floor augmentation with simultaneous implant placement in the severely atrophic maxilla: technical problems and complications. *J Periodontol* ; 78 : 1872-1877, 2007. Cat 1
- MCALLISTER BS, MARGOLIN M, COGAN AG, TAYLOR M, WOLLINS J. – Residual lateral wall defects following sinus grafting with recombinant human osteogenic protein-1 or Bio-Oss in the chimpanzee. *Int J Periodontics Restorative Dent* ; 18 : 227-239, 1998. Cat 2
- MISCH CE. – Maxillary sinus augmentation for endosteal implants. Organized alternative treatment plans. *Int J Oral Implantol* ; 4 : 49-58, 1987. Cat 4
- MISCH CE. – Division of available bone. In : Misch CE (ed). *contemporary implant dentistry* (2e ed.). St Louis : Mosby, 1999 : 89-107. Cat 3
- MOY PK, LUNDGREN S, HOLMES RE. – Maxillary sinus augmentation : histomorphometric analysis of graft materials for maxillary sinus floor augmentation. *J Oral Maxillofac Surg* ; 51 : 857-862, 1993. Cat 1
- NEFUSSI J-R. – Les greffes de sinus en implantologie. éd CdP, 2011, chap. 2. Cat 3
- RAGHOEBAR GM, BROUWER TJ, REINTSEMA H, VAN OORT RP. – Augmentation of the maxillary sinus floor with autogenous bone for the placement of endosseous implants : a preliminary report. *J Oral Maxillofac Surg* ; 51 : 1198-1203, 1993. Cat 4
- SCHWARTZ-ARAD D, HERZBERG R, DOLEV E. – The prevalence of surgical complications of the sinus graft procedure and their impact on implant survival. *J Periodontol* ; 75 : 511-6, 2004. Cat 1
- SIMION M, FONTANA F, RASPERINI G, MAIORANA C. – Long-term évaluation of osseointegrated implants placed in sites augmented with sinus floor élévation associated with vertical ridge augmentation : a retrospective study of 38 consecutive implants with 1- to 7-year follow-up. *Int J Periodontics Restorative Dent* ; 24 : 208-221, 2004. Cat 1
- TARNOW DP, CHO SC, WALLACE SS, FROUM SJ. – Effect of surface morphology on implant survival in the grafted maxillary sinus. In : Jensen O (2nd ed). *The sinus bone graft*. Chicago : Quintessence, 2006 : 223-227. Cat 3
- TARNOW DP, WALLACE SS, TESTORI T, FROUM SJ, MOTRONI A, PRASAD HS. – Maxillary sinus augmentation using recombinant bone morphogenetic protein-2/acellular collagen sponge in combination with a mineralized bone replacement graft: a report of three cases. *Int J Periodontics Restorative Dent* ; 30(2) : 139-49, 2010. Cat 4
- TAWIL G, MAWLA M. – Sinus floor elevation using a bovine bone mineral (Bio-Oss) with or without the concomitant use of a bilayered collagen barrier (Bio-Gide): a clinical report of immediate and delayed implant placement. *Int J Oral Maxillofac Implants* ; 16 : 713-721, 2001. Cat 4
- TESTORI T, WALLACE SS, DEL FABBRO M, TASCHIERI S, TRISI P, CAPELLI M, WEINSTEIN RL. – Repair of large sinus membrane perforations using stabilized collagen barrier membranes: surgical techniques with histologic and radiographic evidence of success. *Int J Periodontics Restorative Dent* ; 28(1) : 9-17, 2008. Cat 4
- TIDWELL JK, BLIJRDORP PA, STOELINGA PJ, BROUNS JB, HINDERKS F. – Composite grafting of the maxillary sinus for placement of endosteal implants. A preliminary report of 48 patients. *Int J Oral Maxillofac Surg* ; 21 : 204-209, 1992. Cat 1
- TONG DC, RIOUX K, DRANGSHOLT M, BEIRNE OR. – A review of the survival rates for implants placed in grafted maxillary sinuses using meta-analysis. *Int J Oral Maxillofac Implants* ; 13 : 175-182, 1998. Cat 1
- VALENTINI P, ABENSUR D, DENSARI D, GRAZIANI JN, HÄMMERLE C. – Histological evaluation of Bio-Oss in a 2-stage sinus floor elevation and implantation procedure. A human case report. *Clin Oral Implants Res* ; 9 : 59-64, 1998. Cat 4
- VALENTINI P, ABENSUR D, WENZ B, PEETZ M, SCHENK R. – Sinus grafting with porous bone mineral (Bio-Oss) for implant placement : a 5-year study on 15 patients. *Int J Periodontics Restorative Dent* ; 20 : 245-253, 2000. Cat 1
- WALLACE SS, FROUM SJ. – Effect of maxillary sinus augmentation on the survival of endosseous dental implants. A systematic review. *Ann Periodontol* ; 8 : 328-343, 2003. Cat 1
- WALLACE SS, FROUM SJ, CHO SC, ELIAN N, MONTEIRO D, KIM BS et coll. – Sinus augmentation utilizing anorganic bovine bone (Bio-Oss) with absorbable and nonabsorbable membranes placed over the lateral window : histomorphometric and clinical analyses. *Int J Periodontics Restorative Dent* ; 25 : 551-559, 2005. Cat 1
- WALLACE SS, MAZDR Z, FROUM SJ, CHO SC, TARNOW DP. – Schneiderian membrane perforation rate during sinus elevation using piezosurgery: clinical results of 100 consecutive cases. *Int J Periodontics Restorative Dent* ; 27(5) : 413-9, 2007. Cat 1
- WALLACE SS, TARNOW DP, FROUM SJ, CHO SC, ZADEH HH, STOUPEL J, DEL FABBRO M, TESTORI T. – Maxillary sinus elevation by lateral window approach: evolution of technology and technique. *J Evid Based Dent Pract* ; 12(3 Suppl) : 161-71, 2012. Cat 1
- WANG HL, KATRANJI A. – ABC sinus augmentation classification. *Int J Periodontics Restorative Dent* ; 28(4) : 383-9, 2008. Cat 4
- WINTER AA, POLLACK AS, ODRICH RB. – Placement of implants in the severely atrophic posterior maxilla using localized management of the sinus floor: a preliminary study. *Int J Oral Maxillofac Implants* ; 17 : 687-695, 2002. Cat 4