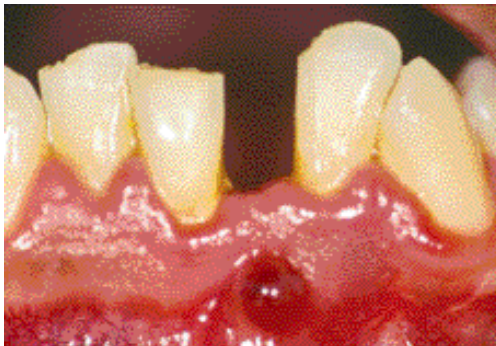


Actinomyose périapicale : à propos d'un cas.

Mots clés :

Chirurgie endodontique
Actinomyces
Traitement endocanalair
Reprise traitement
Lésion endo-parodontale



*Periapical actinomycosis :
a case report.*

Keywords :

Endodontic surgery
Actinomyces
Intraradicular treatment
Retreatment
Endo-periodontal lesion

Latifa BERREZOUGA*, Zied BACCOUCHE**, Badreddine SRIHA***, Mohamed Semir BELKHIR****

* Maître de conférence agrégé, Service d'odontologie conservatrice, Clinique Dentaire de Monastir, Tunisie

** Assistant hospitalo-universitaire, Service d'odontologie conservatrice, Clinique Dentaire de Monastir, Tunisie

*** Maître de conférence agrégé, Laboratoire de cytologie et d'anatomie pathologique, CHU F.Hached, Sousse, Tunisie

**** Professeur, Service d'odontologie conservatrice, Clinique Dentaire de Monastir, Tunisie

r é s u m é Nous rapportons un cas de lésion périapicale fistulisée sur une 32 traitée endodontiquement, chez un patient âgé de 34 ans. L'ouverture de la dent a permis de retrouver un second canal non obturé. La reprise du traitement endodontique a été effectuée et les deux canaux ont été obturés. L'évolution a été marquée par la persistance de la lésion et de la fistule, 11 mois après la reprise du traitement endodontique. La présence de bactéries extraradiculaires de type actinomyces a été suspectée. L'ablation d'un tissu granulomateux appendu à l'apex de la 32 a été réalisée par voie chirurgicale suivie d'une résection apicale et d'une obturation rétrograde avec une pâte oxyde de zinc eugénol à prise rapide. L'histopathologie a confirmé le diagnostic d'actinomyose périapicale par la présence de grains actinomycosiques. L'évolution a été bonne avec une cicatrisation osseuse après 6 mois.

abstract We report a case of a 34 yo patient with a fistula-forming periapical lesion on an endodontically obturated 32. Opening of the teeth allowed to find a second non obturated root canal. Endodontic retreatment was performed and both root canals obturated. The observed lesion and fistulae persisted up to 11 months following retreatment. The presence of bacteria suggestive of actinomyces around the roots was suspected. Ablation of a granulation tissue from the 32 apex was performed surgically, followed by an apical resection and a retrograde obturation with rapidly setting eugenol zinc oxyde paste. The histologic study found actinomyces granules, and confirmed thus the diagnosis of periapical actinomycosis. Six months later, progression was favourable with bone healing.

soumis pour publication le 01/09/03

accepté pour publication le 21/10/03

L'actinomycose est une infection chronique granulomateuse, caractérisée par la formation d'abcès dont le drainage peut se faire par une fistule. Elle est causée par les genres actinomyces et propionibacterium, et survient aussi bien chez l'homme que l'animal (Mc Ghee et coll., 1982). Chez l'homme, les localisations cervico-faciales représentent 60 % (Lynch 1977). *A. israelii* est le germe le plus impliqué (Stashenko 2001). L'actinomycose périapicale semble être rare (Martin et Harrison, 1984). Les actinomyces sont des germes commensaux de la cavité buccale. Ils ont été isolés dans les caries et les canaux des dents infectées (Sundqvist et Reuterving, 1980 ; Borssen et Sundqvist, 1981). Dans les lésions périapicales, le diagnostic est histologique, fondé sur la présence de grains actinomycosiques. L'examen bactériologique permet d'identifier la ou les espèces impliquées. Le traitement consiste en l'exérèse chirurgicale de la lésion, associé à un traitement médical (Wayman et coll., 1992 ; O'Grady et Reade, 1988).

Présentation du cas

Le patient B.S, âgé de 34 ans, sans antécédents généraux, s'est présenté au service, pour une fistule en regard de la 32. Deux ans auparavant (2000), il a subi un curetage chirurgical périapical antéro-inférieur après obturation canalaire de la 31, 32, 41 et 42. La 31 a été extraite à la suite d'un traumatisme.

L'examen exobuccal n'a révélé aucune particularité. L'examen endobuccal a permis de constater :

- une mauvaise hygiène ;
- la présence d'une fistule bourgeonnante productive entre la 31 et la 32 (Fig. 1) ;
- une mobilité de degré 1 sur la 32 ;
- le sondage n'a pas mis en évidence de poche parodontale ;
- la percussion axiale a révélé une douleur modérée.

La radiographie rétroalvéolaire a révélé une image périapicale, radioclaire, à limites irrégulières.

Le repérage du trajet fistuleux, en rapport avec la 32, a été fait avec un cône de gutta percha (Fig. 2).

Le diagnostic d'abcès chronique fistulisé consécutif à un traitement endodontique insuffisant a été retenu.

Actinomycosis is a chronic granulomatous infection, characterised by abscess formation and draining fistulae. Causing agents are actinomyces and propionibacterium, and can occur as well in man as in animals (Mc Ghee et al., 1982). In man, cervico-facial localisation represents 60 % of all lesions (Lynch 1977). *A. israelii* is the most implicated microorganism (Stashenko 2001). Apical actinomycosis seems to be rare (Martin and Harrison, 1984). Actinomyces are commensal bacteria of the oral cavity. They have been isolated in caries and root canals of infected teeth (Sundqvist and Reuterving, 1980 ; Borssen and Sundqvist, 1981). In the case of periapical lesions, the diagnosis is made histologically and shows actinomycetes granules. Bacteriologic exam allows to identify the involved species. Treatment consists of surgical resection of the lesion and medical therapy (Wayman et al., 1992 ; O'Grady and Reade, 1988)

Case presentation

The patient B.S, 34 year old, without any past medical history, presented to the department, for a fistula in front of the 32. Two years ago, he underwent anterior and inferior periapical surgical curettage, following root canal obturation of the 31, 32, 41 and 42. The 31 was extracted following trauma.

The extra-oral exam did not reveal any particularities, whereas the intra-oral exam showed :

- Poor hygiene ;
- Presence of a budding productive fistulae between the 31 and 32 (Fig. 1) ;
- Degree 1 mobility of the 32 ;
- Probing did not reveal any periodontal pocket;
- Axial percussion led to moderate pain.

A retroalveolar X ray showed a radiolucent apical image, with irregular borders.

Fistulae course was followed in relation with the 32 using a gutta percha cone (Fig. 2).

The diagnosis of chronic abscess following insufficient endodontic treatment was retained.

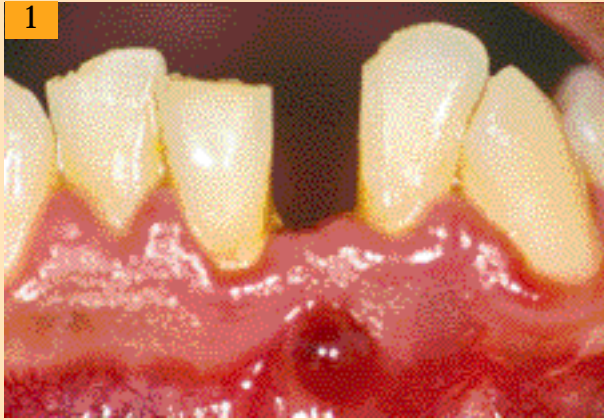

Fig. 1 : Fistule bourgeonnante entre la 31 qui est absente et la 32.
Budding fistula between the 31 (absent) and the 32.

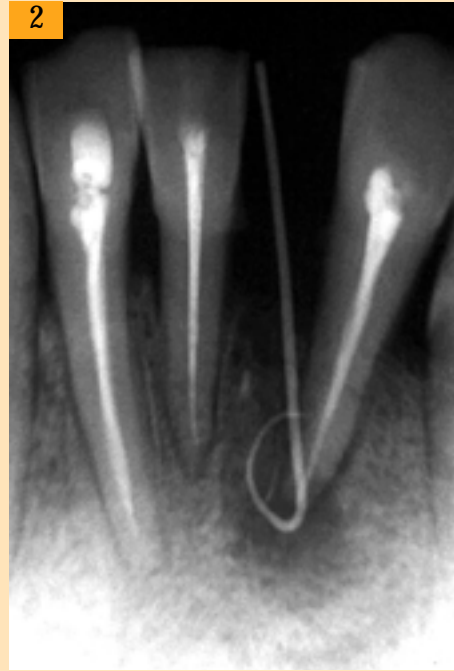

Fig. 2 : petite image périapicale radiolaire. La fistule a été en rapport avec la 32.
Radiolucent periapical small image. The fistula is in front of the 32.

Traitement

Reprise du traitement endodontique sur la 32 :

- l'ouverture de la dent permet la découverte d'un second canal non obturé (Fig. 3) ;
- désobturation de la gutta percha ;
- irrigation abondante au ClONa 0,5% ;
- préparation mécanisée par le système Profile ;
- obturation canalaire par la gutta chaude, utilisant les systèmes B et Obtura II (Fig. 4). Le matériau de scellement canalaire a été à base d'oxyde de zinc eugénol (Pulp Canal Sealer, EWT) ;
- une reprise de traitement sur la 41. Les mêmes techniques de préparation et d'obturation ont été effectuées (Fig. 5).

L'évolution a été caractérisée par la persistance de la fistule, 11 mois après la reprise du traitement endodontique (Fig. 6).

Le traitement chirurgical a permis l'exérèse d'un tissu granulomateux visible à travers la corticale externe résorbée, et intimement appendu à l'apex de la 32.

Après résection des 2 mm apicaux, la cavité a retro préparée par des inserts ultrasoniques a été obturée par une pâte oxyde de zinc eugénol à prise rapide (Templin®).

Treatment

Endodontic retreatment of the 32 :

- tooth opening allows the discovery of a second non obturated root canal (Fig. 3) ;
- removal of the gutta percha ;
- abundant irrigation with NaCl 0.5% ;
- mechanical preparation using the Profile system ;
- root canal obturation using hot gutta, with the B and Obtura II systems (Fig. 4). Root canal cementing material was based on eugenol zinc oxyde (Pulp Canal Sealer, EWT) ;
- Retreatment of the 41 using similar techniques of preparation and obturation (Fig. 5).

Evolution was characterised by fistulae persistence 11 months following endodontic retreatment (Fig. 6).

Surgical treatment allowed resection of a granulation tissue, visible through the resorbed external cortical and closely appended to the 32 apex.

After resecting the apical 2 mm, the cavity was obtained with ultrasonic inserts and filled with eugenol zinc oxide with a fast setting time (Templin®).

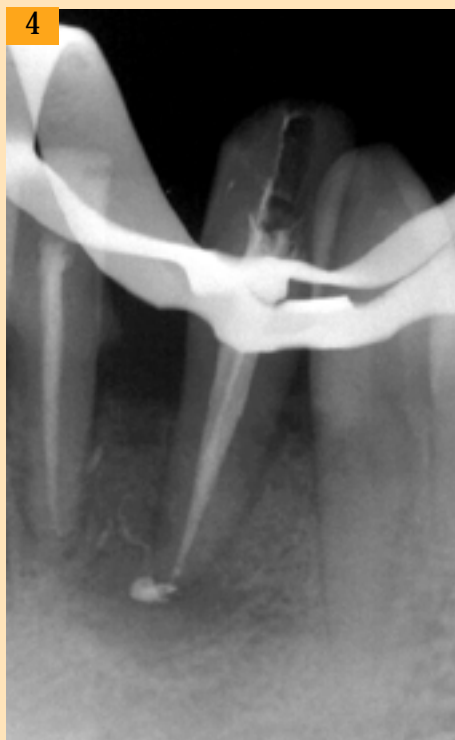
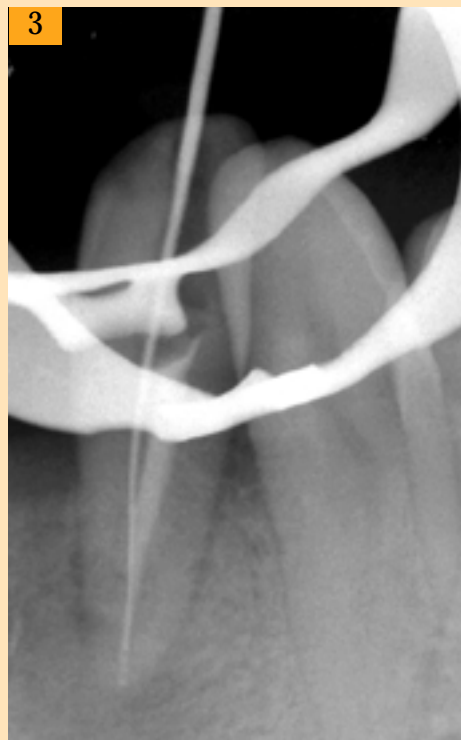
Fig. 3 : Présence d'un deuxième canal non obturé.
Presence of a second non obturated root canal.

Fig. 4 : Reprise de l'obturation endodontique. Noter le dépassement du matériau d'obturation.
Obturation with endodontic retreatment. Note a showing filling substance.

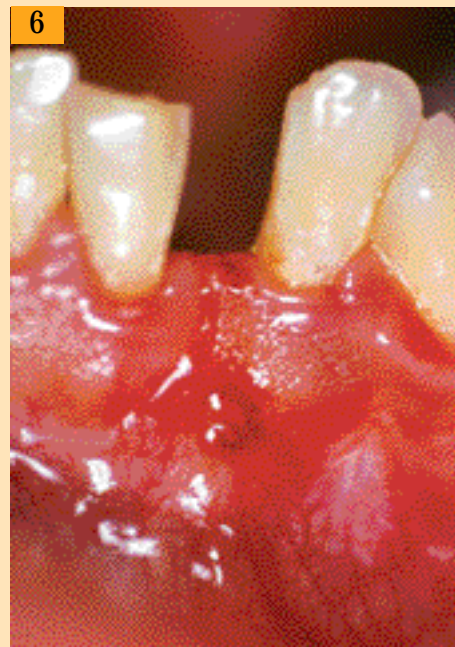
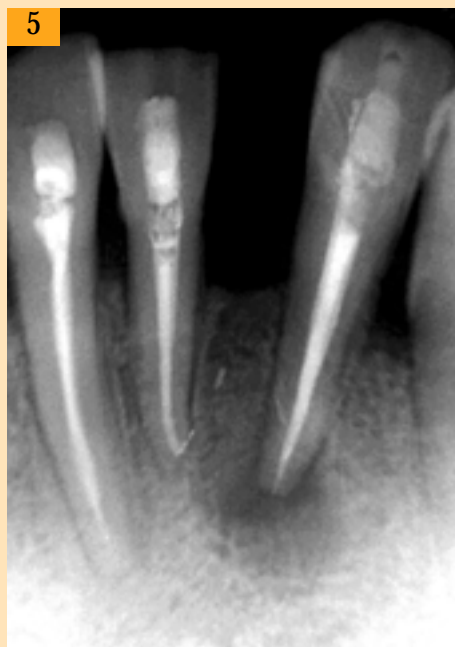

Fig. 5 : Reprise du traitement endodontique sur la 41. Noter la disparition du matériau d'obturation.
Endodontic retreatment of the 41. Note the absence of filling substance.

Fig. 6 : Fistule non bourgeonnante mais persistante.
Persistent fistula, non budding.





Le patient a bénéficié d'un traitement médical : Clamoxyl® 500 mg, 1cp x 3/j pendant 7 jours ; Surgam® 200 mg, 1cp x 3/j pendant 5 jours.

Le cliché rétroalvéolaire postopératoire a mis en évidence la continuité de l'obturation a retro avec l'obturation canalaire (Fig. 7).

L'évolution a été bonne, marquée par l'absence de fistule et une diminution nette de la taille de la lésion (Fig. 8), 6 mois après le retraitement.

L'examen anatomopathologique a confirmé le diagnostic d'un granulôme inflammatoire périapical sur la 32, avec présence de grains actinomycosiques.

Le tissu de granulation est polymorphe. Il est associé à un épithélium malpighien largement ulcéré (Fig. 9a) et à des travées ostéoïdes remaniées par l'inflammation.

Des grains actinomycosiques ont été révélés au PAS et avec la coloration de Grocott (Fig. 9b, 9c).

The patient received also antibiotics treatment : Clamoxyl® 500mg tid x 7 days ; Surgam® 200mg tid x 5 days.

The postoperative retroalveolar radiograph showed continuity of the retrograde obturation with root canal filling (Fig. 7).

Progression was favourable without fistula formation and clear decrease in lesion size after 6 months (Fig. 8).

Histologic exam confirmed the diagnosis of a periapical inflammatory granuloma with actinomyces granules on the 32.

The granulation tissue is polymorph and is associated to a markedly ulcerated malpighian epithelium (Fig. 9a) and osteoid span, which have been modified by the inflammatory process.

PAS (Fig. 9b) and Grocott (Fig. 9c) stains were positive for actinomyces granules.

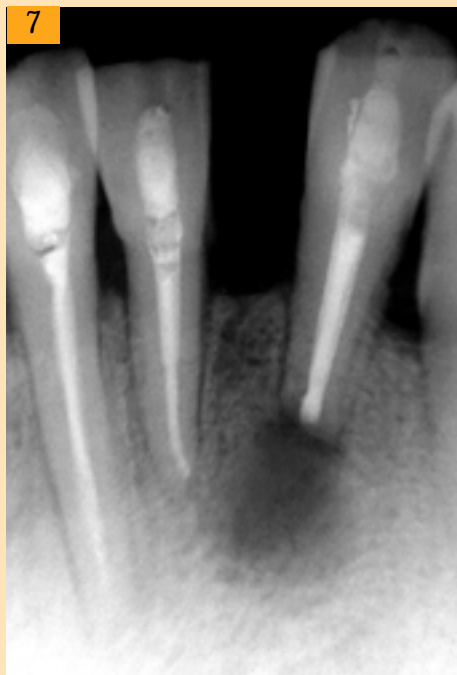


Fig. 7 : cliché rétroalvéolaire après chirurgie endodontique ; noter la continuité de l'obturation a retro avec l'obturation canalaire.
Postoperative retroalveolar radiograph showed continuity of the retrograde obturation with the root canal filling.

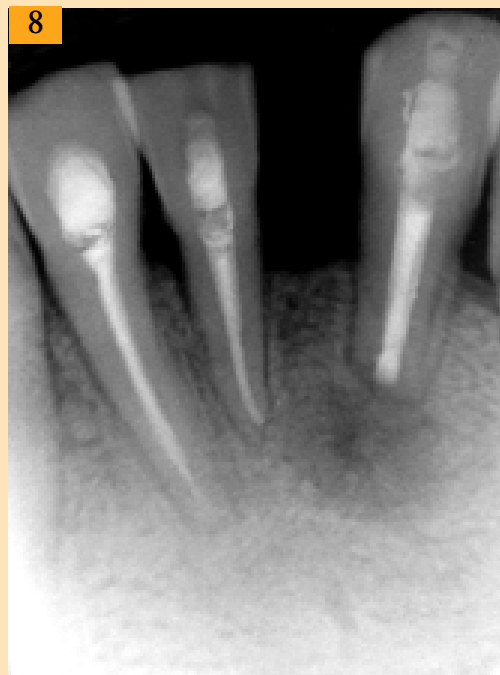


Fig. 8 : cliché rétroalvéolaire postopératoire ; noter la cicatrisation périapicale à 6 mois.
Postoperative retroalveolar radiograph ; note periapical healing after 6 months.



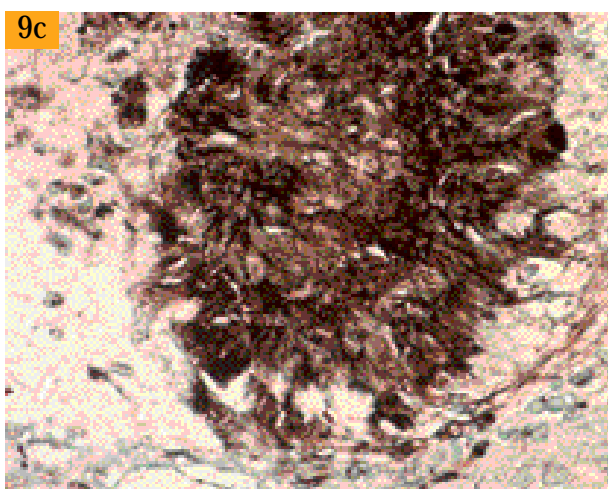
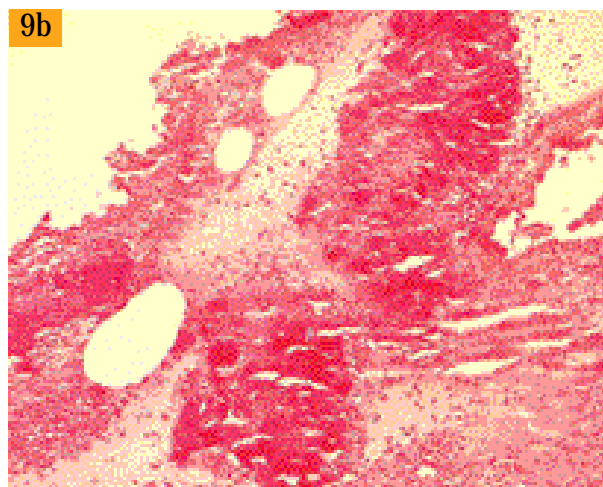
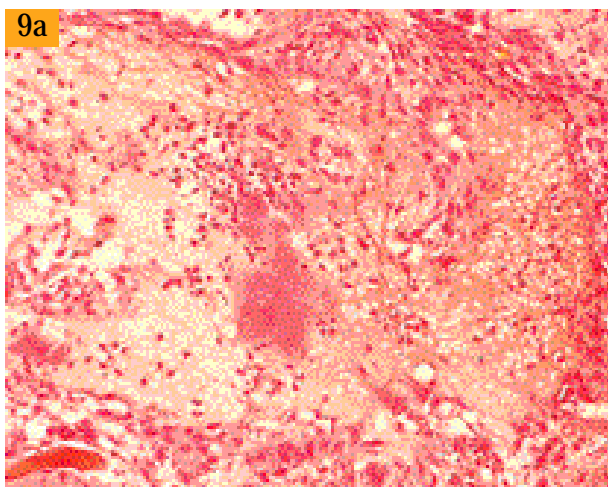


Fig. 9a : Epithélium malpighien ulcéré; noter la présence d'un grain actinomycosique entouré par une réaction inflammatoire (HE x 200).
Ulcerated malpighian epithelium; note the presence of an actinomycetes granule surrounded by an inflammatory reaction (HE x 200).

Fig. 9b : Deux grains actinomycosiques colorés en rouge par le PAS (PAS x 200).
Two actinomycetes granules staining in red with PAS (PAS x 200).

Fig. 9c : Coloration en noir d'un grain actinomycosique par le colorant de Grocott (Grocott x 400).
Black staining of an actinomycetes granule with Grocott (Grocott x 400).

Discussion

L'actinomycose périapicale est rare, la plupart des publications ont été rapportées sous forme de cas isolés (Martin et Harrison, 1984 ; O'Grady et Reade, 1988). Hirshberg et coll. (2003) ont rapporté une fréquence de 1,8 %, parmi les 963 biopsies de lésions périapicales. Les germes le plus souvent retrouvés en culture bactérienne sont *A.israelii*, *A.naaslundi*, *A.viscosus* et *A.odontolyticus* (Sundqvist et Reuterving, 1980 ; Sakellariou 1996 ; Marsh et Martin, 1999 ; Streckfuss et coll., 1974). Ce sont des bactéries retrouvées dans la plaque dentaire, les caries, le sulcus gingival, les poches parodontales. Elles peuvent gagner le périapex par voie endodontique, par une poche parodontale ou encore à travers une fistule ouverte. Dans les cas typiques, le pus jaunâtre ou verdâtre est peu abon-

Discussion

Periapical actinomycosis is a rare affection and most publications in the literature are case reports (Martin and Harrison, 1984 ; O'Grady and Reade, 1988). Hirshberg et al. (2003) have reported a frequency of 1.8 % from 963 biopsies of periapical lesions. Bacterial cultures have isolated more frequently *A. israelii*, *A. naaslundi*, *A. viscosus* and *A. odontolyticus* (Sundqvist and Reuterving, 1980 ; Sakellariou 1996 ; Marsh and Martin, 1999 ; Streckfuss et al., 1974). These bacteria are found in dental plaque, caries, gingival sulcus and periodontal pockets. They can reach the periapex via an endodontic route, a periodontal pocket or through an open fistula. In typical cases, yellowish or greenish pus is scarce and contains sulfur granules. As these are calcified, the mineral source could be the per-





dant et constitué de granules de sulfures. Ces derniers étant calcifiés, la source minérale peut être l'exsudat périapical. Cependant, il a été rapporté que les streptocoques et d'autres bactéries extra-radicaux peuvent former des dépôts minéraux intra et extracellulaires (Borssen et Sundqvist, 1981 ; Sunde et coll., 2002).

L'examen histologique confirme la présence de grains actinomycosiques par des colorations spéciales : celles de Grocott et au P.A.S. Ces grains ont été mis en évidence en microscopie électronique à transmission et à balayage (Lomcali et coll., 1996 ; Tronstad et coll., 1987). Il s'agit d'une agrégation très dense d'organismes filamenteux liés entre eux par une matrice extracellulaire et entourés par plusieurs couches de cellules inflammatoires. Dans le cas observé, la persistance de l'infection a été attribuée à l'oubli d'un second canal non obturé. La reprise du traitement endodontique n'a pas permis la guérison. Cependant, il est intéressant de noter que l'élimination du matériau de scellement du périapex, 3 mois après le retraitement endodontique, témoigne de la présence d'un système immunitaire suffisamment efficace pour phagocyter ce corps étranger, mais aussi suffisamment inefficace pour éliminer des bactéries.

Certains auteurs (Lin et coll., 1991) ont démontré sur des biopsies de granulômes périapicaux la présence de macrophages et de cellules géantes multinucléées impliquées dans la phagocytose de matériaux d'obturation canalaire. Il est fort probable que la consistance lisse du matériau utilisé ait rendu sa dissolution dans les liquides tissulaires et sa phagocytose possibles, comparée à la consistance dure des granules de sulfures, à leur taille importante et à leur surface irrégulière qui constituent autant de facteurs de résistance au système immunitaire.

Par ailleurs, les -lactamines (Clamoxyl 1,5 g/jour pendant une semaine) prescrites par voie orale n'ont eu aucun effet sur l'infection fistulisée en contact permanent avec la flore buccale. Ceci pourrait faire penser à l'existence de mécanismes de résistance qui rendent les antibiotiques inefficaces face aux bactéries. La matrice extracellulaire entourant les bactéries constitue une sorte de biofilm like qui rend ces dernières moins sensibles aux anticorps opsonisants et aux substances antibactériennes. Ce biofilm se comporterait comme une pompe à efflux empêchant l'antibiotique de pénétrer. De plus, la capacité de survie des actinomyces dans le périapex est due au fait que ces bactéries sont anaérobies ; par conséquent, la phagocytose est altérée par le bas potentiel redox du milieu.

iapical exudate. However, some authors have reported that streptococci or other extraradicular bacteria may form intra and extra-cellular mineral deposits (Borssen and Sundqvist, 1981 ; Sunde et al., 2002).

Histologic exam confirms the presence of actinomycosis granules by special Grocott and PAS stains. Scanning electron microscopy has shown these granules (Lomcali et al., 1996 ; Tronstad et al., 1987). These structures are made of highly dense aggregates of filamentous organisms linked by an extracellular matrix and surrounded by several layers of inflammatory cells. In our case, persistence of the infection was attributed to the omission of the second unfilled root canal. Endodontic retreatment was not curative. However, it is interesting to note that elimination of the periapical sealing material, 3 months post endodontic retreatment, is an indication of the efficacy of the immune system in phagocytosing this foreign body, but insufficiently efficacious in bacterial elimination.

Some periapical granulomas biopsies (Lin et al., 1991) have shown the presence of macrophages and giant multinucleated cells involved in the phagocytosis of root canal sealing material. It is highly likely that the soft consistency of the used material has made possible its dissolution into tissue liquids and its phagocytosis, compared to the hard structure of sulfur granules, and to their big size and their irregular surface, which build resistance to the immune system.

On the other hand, -Lactam antibiotics (clamoxyl 1.5 g/day for one week) per os are not effective against infected fistula which are in permanent contact with the oral flora. This leads to think of resistance mechanisms leading to inefficient antibiotics against bacteria. The extracellular matrix surrounding bacteria constitutes a biofilm which protects bacteria from opsonising antibodies and antibacterial agents. This biofilm would act like an efflux pump preventing antibiotics penetration. Moreover, actinomyces survival capacity in the periapex is due to their anaerobic characteristic ; thus, phagocytosis is altered by the low medium redox potential.





La reprise du traitement endodontique a été une étape primordiale et impérative, permettant d'assurer une étanchéité canalaire avant d'entreprendre la chirurgie endodontique. En effet, l'infection persistante à actinomyces, à des bactéries anaérobies et facultatives ou à corps étranger, constitue une des indications de la chirurgie endodontique (Haponen 1986 ; Ford 2001 ; Machtou 1993). Dans le cas présenté, c'est l'exérèse du tissu granuleux infecté par des actinomyces qui a relancé le processus cicatriciel. Le traitement médical a été de courte durée. Les -lactamines demeurent les antibiotiques de choix et sont actives contre la plupart des germes de la flore buccale isolés des lésions périapicales persistantes (Pinheiro et coll., 2003).

Endodontic retreatment was a major and imperative stage, allowing the obtention of a perfectly sealed root canal before proceeding with surgery. In fact, persistent infection with actinomyces, with anaerobic bacteria and other foreign bodies is one of the indications of endodontic surgery (Haponen 1986 ; Ford 2001 ; Machtou 1993). In our case, resection of the infected granulation tissue has restarted the healing process. Medical treatment was short term. -lactams remain the antibiotics of choice and are efficacious against most oral flora found at the level of persistent periapical lesions (Pinheiro et al., 2003).

Traduction : Zeina ANTOUN

Demande de tirés-à-part :

Docteur Latifa BERREZOUGA - Clinique dentaire de Monastir - 5019 - TUNISIE.

bibliographie

BORSSEN E., SUNDQVIST G.
Actinomyces of infected dental root canals. *Oral Surg* 1981;**51**:643-648.

FORD P.
Surgical treatment of apical periodontitis. In Orstavik D: Essential endodontology. Ed: Oxford, Blakwell Sc. 2001.

HAPONEN R.P.
Periapical actinomycosis: A follow-up study of 16 surgically treated cases. *Endo dent Traumat* 1986;(2):205-259.

HIRSHBERG A., TSEHIS I., METZGER Z., KAPLAN I.
Periapical actinomycosis: A clinicopathologic study. *Oral Surg* 2003;**95**(5):614-620.

LIN L.M., PASCON E.A., SKRIBNER J.E.
Clinic, radiographic and histologic study of endodontic treatment failures. *Oral Surg* 1991;(71):603-611.

LOMCALI G., SEN B.H., CANKAYAH.
Scanning electron microscopic observations of apical root surfaces of teeth with apical periodontitis. *Endo dent Traumat* 1996;**12**:70-76.

LYNCH M.A.
Ed: *Burket's oral medicine*. 8th ed. Philadelphia: JB Lippincot CO., 1977.

MACHTOU P.
Le traitement chirurgical : guide clinique de l'endodontie. Ed: CdP, Paris 1993.

MARTIN I.C., HARRISSON J.D.
Periapical actinomycosis. *Brit dent J* 1984;**54**:169-170.

MARSH P, MARTIN M.V.
Oral microbiology, 4th ed. Ed: Wright, Oxford 1999.

Mc GHEE J.R., MICHALEK S.M., CASSELG.H.
Dental microbiology. Ed: Haper and Row, Philadelphia 1982.

O'GRADY J.F., READE P.C.
Periapical actinomycosis involving Actinomyces israelii. *J Endo* 1988;**14**(3):147-149.

PINHEIRO E.T., GOMES B.P., FERRAZ C.C., TEIXEIRA F.B., ZAIAA.A., SOUZAFILHO F.J.
Evaluation of root canal microorganisms isolated from teeth with endodontic failure and their antimicrobial susceptibility. *Oral Microbiol Immunol* 2003;**18**:100-103.

TRONSTAD L., BARNETT F., RISO K., SLOTS J.
Extraradicular endodontic infections. *Endo dent Traumat* 1987;(3):86-90.

SAKELLARIOU P.L.
Periapical actinomycosis: report of a case and review of the literature. *Endo dent Traumat* 1996;**12**:151-154.

STASHENKO P.
Etiology and pathogenesis of pulpitis and apical periodontitis. In Orstavik D: Essential endodontology. Ed: Blakwell, Oxford 2001.

STRECKFUSS J.L., SMITH W.N., BROWN L.R., CAMPBELL M.M.
Calcification of selected strains of streptococcus mutans and streptococcus sanguis. *J Bacteriol* 1974;**120**:502-506.

SUNDE P.J., OLSEN I., DEBELIAN G.I., TRONSTAD L.
Microbiota of periapical lesions refractory to endodontic therapy. *J Endo* 2002;(4):304-310.

SUNDQVIST G., REUTERVING C.O.
Isolation of actinomyces israelii from periapical lesion. *J Endo* 1980;(6):602-606.

WAYMAN B.E., MURATA S.M., ALMEIDA ROY J., FOWLER C.B.
A bacteriological and histological evaluation of 58 periapical lesions. *J Endo* 1992;**18**(4):152-155.