



## FORMATIONS SOP

2 JOURS « PROTHÈSE IMPLANTO-PORTÉE »

# Deux jours pour maîtriser la prothèse sur implants



**P**LUS DE 350 CHIRURGIENS-DENTISTES ont assisté, les 3 et 4 février, à la formation de la SOP consacrée exclusivement à la prothèse implanto-portée (PIP). L'occasion de faire un tour d'horizon complet de cette thérapeutique en pratique généraliste. Au travers de 12 modules animés par six conférenciers de renom, l'ensemble des problématiques de la PIP a ainsi été abordé.

De l'édentement unitaire à la prothèse complète en passant par les questions relatives au choix des matériaux ou à la gestion de l'occlusion, ces deux jours de formation auront constitué une appro-

che clinique exhaustive de la PIP, immédiatement applicable par les confrères au quotidien de leur pratique. L'ambition de cette formation était de rendre accessible aux omnipraticiens la PIP que certains considèrent parfois comme une discipline réservée à une élite. Gageons que ces deux jours de formation auront permis d'atteindre cet objectif. Le résumé des conférences est à lire dans les pages suivantes. ■

*Compte rendu réalisé avec la participation d'Isabelle BUCHET*

Toutes les informations, tous les comptes rendus *in extenso* sont consultables sur [www.sop.asso.fr](http://www.sop.asso.fr)



**PATRICK  
SIMONET**

## Le projet implantaire

**L**E PROJET S'APPUIE SUR une hiérarchie des objectifs : fonction, résistance et esthétique. Les critères qui définissent cette hiérarchie ne sont pas forcément ceux de nos patients pour qui, bien souvent, l'esthétique prévaut.

**À la première consultation**, l'examen clinique commence par un questionnaire médical où le coût de la consultation initiale est évoqué. Une radio panoramique permet une première évaluation des possibilités de traitement. Une évaluation du coût du traitement est donnée oralement. Ce premier rendez-vous s'achève par la réalisation d'empreintes préliminaires.

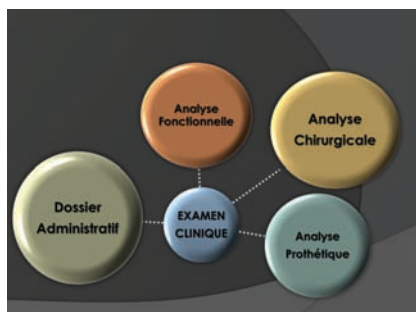
**La deuxième consultation** permet d'affiner le projet avec les modèles d'études, de préciser par écrit le devis et d'expliquer le projet avec tous les moyens de communication disponibles.

**Lors de la troisième consultation**, les moulages sont montés sur articulateur. Une nouvelle position thérapeutique peut être choisie à laquelle correspondra la nouvelle intercuspidie. C'est l'occasion d'analyser les courbes d'occlusion, d'évaluer l'espace prothétique dispo-

nible, de définir une pente incisive et une guidance canine qui, pour prendre en compte l'économie d'énergie et de structure, doit être symétrique, homogène et minimale. Dans les situations d'édentement total, il convient de se référer aux notions de prothèse amovible complète qui n'excluent pas une part de subjectivité.

**Lors de la quatrième consultation**, le choix du type de restauration (transvissée ou scellée, fixe ou PACSI) est effectué. Le dossier administratif est complété et signé (consentement, devis, plan de traitement). Une maquette prospective est proposée et validée par le patient. Celle-ci sera dupliquée et un guide radiologique permettra de valider les possibilités chirurgicales afin de mettre en adéquation les phases chirurgicales et prothétiques.

**La cinquième consultation** consiste à essayer le guide chirurgical. Il devra bénéficier d'un positionnement précis, être stable et permettre un bon refroidissement des forets pendant l'intervention. ■



*Examen clinique*



PATRICK  
EXBRAYAT

## Les spécificités de la prothèse implanto-portée

LES OBJECTIFS DE NOS THÉRAPEUTIQUES ont évolué. Elles doivent s'avérer efficaces sur le long terme et, selon le meilleur ratio coût-bénéfice, être aussi simples et accessibles que possible. Les implants constituent un outil : il faut donc savoir choisir son outil et en apprendre le maniement. Ce choix est rendu difficile par l'extraordinaire diversité de l'offre : une trentaine de systèmes dont la forme, le matériau, l'état de surface, la spire ou la connectique varient. L'implantologie impose de changer nos paradigmes car la réalisation d'une prothèse fixée sur dent naturelle et sur implant diffère et nécessite de se concentrer sur des étapes différentes du traitement. Divers types de prothèses supra-implantaires sont envisageables :

- En prothèse amovible complète supra-implantaire (PACSI), il y a peu d'intérêt à utiliser des barres de conjonction au maxillaire. À la mandibule, les attachements axiaux, comme les boules ou le Locator®, sont plus intéressants que les barres.
- En prothèse fixe transvissée dite « sur pilotis », la prothèse est vissée sur des piliers coniques qui ne sont pas antirotationnels.

Les implants peuvent être soit enfouis au niveau osseux ou légèrement supra-osseux, soit monoblocs (le faux moignon est alors solidaire de l'implant). Ces derniers sont surtout indiqués dans les cas d'espace mésio-distal très faible (moins de 5 mm).

Le choix de sceller ou de visser la prothèse fixe résulte d'indications liées à leurs avantages et à leurs inconvénients ainsi qu'aux habitudes des praticiens. Le choix du type de connectique prothétique se fait entre un simple positionnement (hexagone externe) et un verrouillage stabilisateur (hexagone interne ou cône morse, par exemple). Entre

des piliers droits ou des piliers angulés que l'on travaille par soustraction ou des piliers à surcouler en alliage précieux, ou encore des piliers usinés par CFAO, un large éventail de possibilités est offert. Le titane des piliers ne se travaille jamais en bouche : le moindre échauffement localisé est en effet nocif pour les tissus environnants.

Si les prothèses implanto-portées ont plusieurs spécificités communes, certaines dépendent du système implantaire choisi. Il convient de bien respecter les protocoles établis par les utilisateurs et pour optimiser les performances. ■

### Tableau comparatif des prothèses scellée et vissée

#### SCELLÉE

**Avantages :** Morphologie occlusale préservée ; même protocole que sur dents naturelles ; quand les axes sont divergents, connexion aux dents naturelles possible.

**Inconvénients :** Risque de péri-implantite due à un excès de ciment ; démontabilité plus difficile ; descellement.

#### VISSÉE

**Avantages :** Démontage facilité (patient jeune, bruxomane) ; faible espace prothétique ; approprié aux bridges.

**Inconvénients :** Morphologie altérée dévissage ; prolonge l'axe implantaire (contrainte) ; matériel spécifique.



PATRICK  
MISSIKA

## La prothèse implantaire et l'édentement unitaire

UNE FOIS LA CHIRURGIE et l'ostéo-intégration réussies, l'une des premières questions à se poser porte sur le matériel nécessaire.

**Pour l'empreinte :** tournevis, porte-empreintes, un matériau à empreinte, transferts d'empreinte réutilisables, analogues d'implants à ne pas réutiliser.

**Pour la prothèse :** des faux moignons implantaires ou des piliers, des tournevis, une clé dynamométrique, un matériau de scellement (polycarboxylate) sont nécessaires.

La priorité absolue est de définir le type de prothèse que l'on va réaliser.

**Pour des éléments unitaires,** il faut choisir entre couronne scellée sur faux moignon transvissé ou couronne transvissée. Pour les prémolaires, peu de difficultés sont à noter. En revanche, pour les molaires, il existe un certain porte-à-faux qui induit des fractures plus fréquentes des implants : on exclura l'utilisation d'implants de 3,75 mm de diamètre.

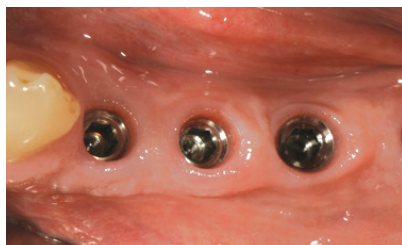Au niveau antérieur, le traitement de l'édentement unitaire est rendu plus complexe pour des raisons esthétiques. Deux options

se présentent : soit on procède à une empreinte de l'implant, soit on réalise une empreinte du faux moignon en utilisant une copie du pilier en titane. Pour deux incisives centrales, il est important d'obtenir un alignement des collets avec les dents adjacentes. Il faut souligner que le scanner n'est pas obligatoire dans tous les cas où le volume osseux paraît suffisant en dehors des zones anatomiques à risque. Les cas d'extraction-implantation immédiate au maxillaire ne nécessitent pas non plus de scanner. Dans la majorité des cas, des implants de 10 à 13 mm sont suffisants. ■

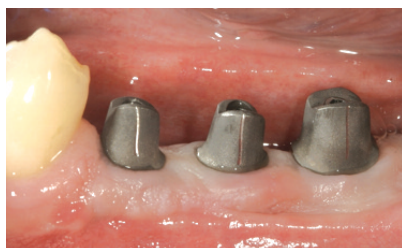

PATRICK  
EXBRAYAT

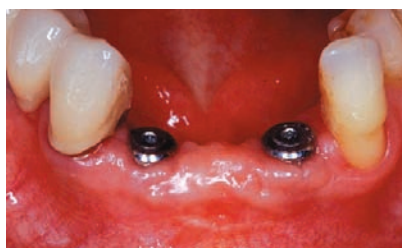## La prothèse implantaire et l'édentement partiel



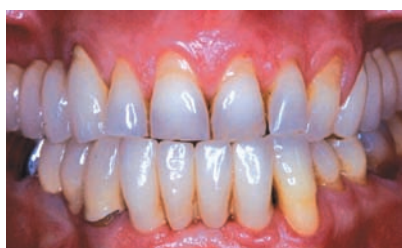Nombre d'implants : un implant à hexagone interne par dent.



Restauration unitaire : essai des chapes transvissées.



Deux implants suffisent pour...



... le remplacement de quatre incisives mandibulaires.

**L**E NOMBRE D'IMPLANTS DOIT ÊTRE DÉFINI de façon à se rapprocher de l'ancrage naturel. Mais il est également déterminé par la forme, la surface, le diamètre et la longueur des implants. Ensuite intervient le type d'os. Enfin, le critère fonctionnel peut imposer de renforcer l'ancrage. C'est une évaluation qui n'a rien de systématique.

Il est préférable de compter non pas en nombre de dents à remplacer, mais en nombre de racines. On remplace sept racines (et non trois dents) pour deux molaires et une prémolaire maxillaires. Le remplacement des quatre incisives mandibulaires n'exige en revanche que deux implants.

Des études ont été menées afin de définir la surface développée des racines et le nombre d'implants choisis. La forme des racines naturelles étant inévitablement variable, la position de l'implant sera différente selon les dents remplacées.

Pour l'édentement partiel postérieur, les charges fonctionnelles incitent à poser un implant par dent.

### LA TECHNIQUE D'EMPREINTE

La bonne technique d'empreinte est celle que l'on maîtrise, sachant que la technique *pick up* (PE ouvert) est plus délicate et nécessite une ouverture buccale suffisante.

La technique en porte-empreinte fermée peut également être utilisée dans les cas présentant plusieurs implants.

### PROTOCOLE CLINIQUE

La solidarisation des implants requiert un dispositif antidévisage (ou antidescellement) qui permet la répartition des contraintes à plusieurs implants et la gestion simplifiée des points de contact avec le risque d'une moindre adaptation

sur chaque implant suivant la précision de la coulée. Lorsque le choix est porté sur des dents unitaires, il est difficile de régler les points de contact interproximaux dans la mesure où, contrairement à la dent naturelle, l'implant ostéo-intégré ne se déplace pas. Cependant les restaurations unitaires sont à privilégier quand la connexion est sécurisée par un hexagone interne à friction ou un cône morse.

### LA NÉCESSITÉ DE REMANIEMENTS MULTIPLES

On utilise les vis de laboratoire tout au long de la confection et des essayages et les vis définitives à la fin du traitement. Celles-ci doivent être serrées avec une clé dynamométrique à 30, voire 35 N/cm. Un serrage manuel ne permet pas en effet d'aller au-delà de 10 à 15 N/cm. Un puits de vis de diamètre réduit permet de préserver les faux moignons. Conserver un bandeau lingual donne un accès visuel à la jonction chape-faux moignon. Il ne faut jamais poser les faux moignons seuls et reprendre une empreinte, mais travailler sur le même modèle pour le faux moignon et la couronne.

La pose des implants pour un édentement multiple fait appel à la technique C.L.I.P. décrite par le Dr Exbrayat qui positionne les implants non par guide chirurgical au niveau occlusal, mais par mesure au niveau crestal suivant le projet prothétique. Dans le secteur antérieur, l'approche est différente car l'enjeu esthétique est présent.

En coupe, la forme des racines des incisives ne correspond pas aux implants circulaires et l'on est souvent obligé de composer et de procéder à des remaniements multiples des tissus mous, voire de tricher, pour obtenir un résultat satisfaisant. ■



**PATRICK  
MISSIKA**

## Les édentements de petite étendue

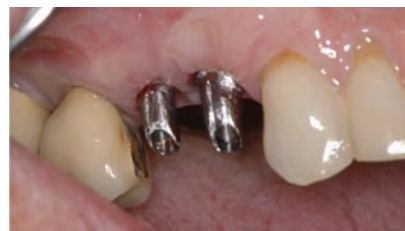**L**E REMPLACEMENT DE DEUX PRÉMOLAIRES MAXILLAIRES ne pose généralement pas de difficulté si l'on dispose d'os en mésial des sinus maxillaires. Dans le cas de quatre incisives mandibulaires à remplacer, deux implants en position de 42 et 32 suffisent. Le seul problème réside dans la forme elliptique de la racine, alors que l'implant est circulaire. Du fait d'impératifs osseux, les implants peuvent parfois être très convergents, ce qui rend impossible le vissage simultané de deux transferts contigus. Il faudra alors choisir un pilier angulé sur lequel sera confectionné, au laboratoire, un chapeau en résine qui vient s'insérer sur le transfert d'empreinte semblable au « *transfert cap* » de Friadent® de façon à redresser les axes. Si les piliers usinés nécessitent d'importantes retouches, il n'en restera pas grand-chose. On a alors une bonne indication de piliers personnalisés en titane fabriqués par CFAO.

### QUE FAUT-IL RETENIR ?

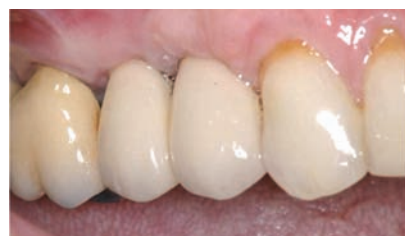- L'empreinte reste une étape stratégique du traitement prothétique ;
- Il faut définir d'emblée le type de prothèse ;
- Il faut choisir si l'on souhaite enregistrer la position de l'implant ou celle du pilier ;
- Il faut contrôler les axes des implants (convergens ou divergents) ;
- Il faut effectuer un contrôle radio du bon positionnement des transferts sur l'implant.

### LES POINTS CLÉS

- Bien connaître les étapes du traitement ;
- Avoir défini le type de prothèse ;
- Disposer d'accessoires prothétiques adaptés ;
- Être très rigoureux ;
- Repositionner soi-même les analogues surmontés des transferts dans l'empreinte ;
- Avoir une bonne méthodologie et une grande rigueur lors des séances cliniques. ■



*Faux moignons en titane transvissés*



*Céramo-céramiques scellées*



**PATRICK  
EXBRAYAT**

**C'**EST À PARTIR D'UN CAS CLINIQUE que sont abordés les différents matériaux utilisés lors d'un traitement implantaire.

### Les implants

Lors du choix de l'implant, nous avons à notre disposition des alliages de titane (Ti6Al4V) dont la résistance mécanique est environ deux fois plus élevée que celle du titane pur avec une biocompatibilité équivalente. Si la zircone présente des propriétés mécaniques équivalentes, voire supérieures à celles du titane allié, celles-ci diminuent avec les contraintes qu'il subit lors de la mise en forme. Ces propriétés mécaniques s'affaiblissent en milieu aqueux. Lorsqu'elle est modelée par fraisage, les valeurs de ses propriétés mécaniques peu-

## Les matériaux

vent être divisées par 2,5. Il est donc conseillé une extrême prudence vis-à-vis de la zircone.

### Les empreintes

Pour l'enregistrement des positions des transferts nous n'avons pas besoin de deux viscosités. Les polyéthers trouvent leur indication. Ils ont une bonne rigidité, un caractère hydrophile, un temps de travail élevé de six minutes, un temps de prise de quatre minutes et une excellente stabilité pendant 72 heures. Ils imposent cependant deux contraintes : disposer d'un malaxeur et utiliser des porte-empreintes non perforés. Leur goût est assez médiocre.

### Pour les faux moignons

1. Le plus cohérent est de choisir un faux moignon en alliage de titane usiné comme l'implant. Il ne se travaille que par soustraction.
2. Les pièces à surcouler ont leur base de connexion en alliage précieux.
3. La CFAO peut aussi produire des pièces en titane de grande précision.

4. Vis-à-vis de la zircone, nous émettrons les mêmes réserves pour les faux moignons que pour les implants eux-mêmes. Sont-ils indispensables, voire même utiles ?

5. Il existe pour les petits diamètres d'implant (3 mm) des indications de faux moignons intégrés à l'implant (en alliage de titane).

6. Les faux moignons ne doivent jamais être intégralement coulés car la connectique doit être usinée pour avoir la précision requise. Seule la CFAO peut permettre d'obtenir une précision équivalente tout en permettant d'utiliser différents alliages dentaires.

### L'armature

Si le faux moignon est surcoulé, il faut utiliser pour la chape le même alliage précieux. Sur un faux moignon en alliage de titane, tout type d'alliage peut être choisi pour la prothèse (précieux comme non précieux).

### Les couronnes

La céramo-métallique ou la céramo-céramique s'impose pour des raisons esthétiques. ■



CORINNE  
TADDÉI

## Implants et prothèse amovible partielle

LES PROGRÈS DE L'IMPLANTOLOGIE et des techniques d'augmentation du volume osseux permettent de traiter toutes les classes d'édentement et de proposer des restaurations fixées à la place d'appareillages amovibles conventionnels.

Cependant, dans certaines situations, lorsqu'il n'est pas possible d'incorporer suffisamment de racines artificielles pour effectuer une prothèse fixée, un nombre réduit d'implants permet d'améliorer les résultats des traitements prothétiques amovibles sur le plan esthétique et biomécanique.

Se pose donc la question du domaine d'indication de la prothèse partielle amovible à ancrage implantaire, à savoir :

- pas de contre-indication d'ordre général aux implants ;
- anatomie locale ne permettant pas l'incorporation d'un nombre suffisant d'implants ;
- recours à des aménagements chirurgicaux écarté (résorption extrême, âge et/ou refus du patient).

L'intérêt thérapeutique est fonctionnel, prophylactique et cosmétique.

### INTÉRÊT FONCTIONNEL

Fermeture d'une brèche pour simplifier la classe d'édentement, allongement distal du segment denté antérieur, création d'ancrages postérieurs.

### INTÉRÊT PROPHYLACTIQUE

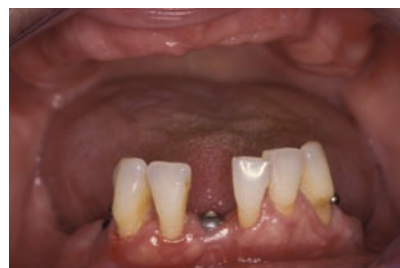Soulager les dents naturelles, préserver les crêtes édentées en diminuant les effets levier.

### INTÉRÊT ESTHÉTIQUE

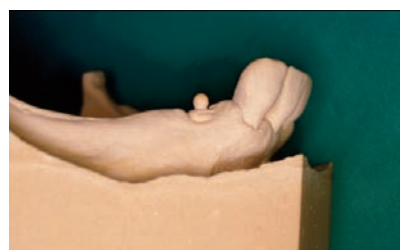
Création d'ancrages supplémentaires masqués et distalés ainsi que la fermeture des brèches intercalaires.

Les implants peuvent être le support de divers dispositifs : les attaches de précision et les couronnes. L'option attache de précision privilégie les ancrages sphériques axiaux et doit tenir compte du nombre, de la localisation et de la position de ces dispositifs. Quant aux couronnes, elles peuvent présenter divers avantages : calage de la dimension verticale d'occlusion, rétablissement d'un guide canin, distalisation et réduction du volume de la partie amovible.

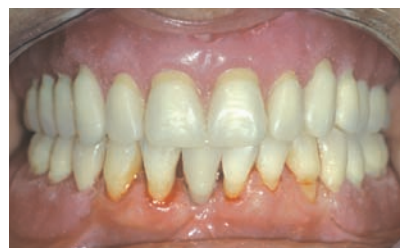Enfin, la prothèse partielle amovible peut constituer une thérapeutique transitoire précédant une thérapeutique fixée implanto-portée. La prothèse amovible joue alors un rôle essentiel dans le conditionnement du lit implantaire durant la période de cicatrisation suite aux avulsions, mais aussi durant la temporisation après la pose d'implants. ■



L'implant permet de ramener l'édentement à une classe I de Kennedy.



Les implants sont parallèles et définissent l'axe d'insertion du châssis.



Résultat final.



PATRICK  
SIMONET

## Occlusion et prothèse implanto-portée

**L'**OCCLUSION EST-ELLE UN FACTEUR DE RISQUE ou non ? Dans la littérature, sur 4,6 % d'échecs tardifs, 90 % sont en rapport avec une péri-implantite et 10 % sont dus à l'occlusion. Si l'on prend en compte tous les facteurs intervenant dans un traitement en allant du général au particulier (étapes chirurgicales, stade prothétique, laboratoire, clinique), on se rend compte que nous n'avons que peu de certitudes sur ce sujet. Il s'agit donc de dégager certains axes de réflexion afin de diminuer à chaque étape du traitement toute surcharge potentielle par les contraintes occlusales.

**Au stade chirurgical :** Les contraintes occlusales transmises varient selon la géométrie de l'implant : si le diamètre des implants est augmenté, les contraintes au col de l'implant sont diminuées. Paradoxalement, augmenter la longueur des implants ne diminue pas la répartition des contraintes. Au contraire, les contraintes de cisaillement dans l'implant sont favorisées. Les implants courts absorbent mieux les contraintes. L'augmentation du nombre d'implants diminue les contraintes occlusales.

**Au stade prothétique :** Quel est le meilleur compromis entre le risque mécanique et le bénéfice esthétique et économique souhaité ? Faut-il jouer sur le choix du matériau utilisé sur les faces occlusales ? Dans les années 80, nous n'utilisions que la résine pour « protéger » les implants mais aux dépens de l'esthétique et de l'efficacité masticatoire. Dans les années 90, nous utilisons l'or, aussi inesthétique que coûteux, mais qui avait l'avantage de procurer un excellent calage occlusal. Afin d'allier les propriétés mécaniques au résultat esthétique, il a été proposé d'utiliser les résines chargées. Malheureusement, leur structure biphasée a engendré des décohésions du matériau et des séparations de l'armature, ce qui les a condamnées rapidement.

Puis, nous en sommes venus à la céramique avec son cortège de problèmes potentiels bien connu en prothèse sur dents naturelles. Aujourd'hui, nous en sommes à utiliser la céramique tout en préférant l'emploi de faces occlusales en or chez les patients parafonctionnels. Chez ces derniers, il ne faut pas hésiter à passer par de longues phases de temporisation au cours desquelles sont utilisés des bridges provisoires avec des faces occlusales en or qui peuvent être coulées à partir du métal de récupération d'anciennes prothèses déposées. Nous préférons les prothèses scellées plutôt que les prothèses vissées. Elles transmettent en effet beaucoup moins de contraintes internes lors du scellement par rapport au vissage surtout lorsque celui-ci n'est pas totalement passif. L'avantage du vissage étant toutefois la possibilité de réintervention facilitée. À chacun de faire son choix en fonction de ses propres priorités.

Avec la prothèse scellée, l'accès au puits de la vis du faux moignon est condamné. Afin de remédier à cet inconvénient, et pour être prévoyant en cas de dévissage du pilier prothétique, nous demandons à notre prothésiste de placer un peu de maquillant à l'aplomb de la vis sur la face occlusale en céramique afin de repérer l'endroit d'un éventuel perçage pour accéder à la vis de pilier.

**Au laboratoire :** Nous savons qu'un cycle de mastication horizontal généré par un patient parafonctionnel est potentiellement plus dangereux car les forces développées sont plus obliques. Il faut donc, autant faire se peut, orienter les forces le plus axialement possible et éviter les guidages travaillants et non travaillants. D'un point de vue scientifique, solidariser les éléments prothétiques entre eux ne diminue pas la surcharge occlusale en la répartissant mieux. Toutefois, d'un point de vue clinique, il est préférable de solidariser ce

qui facilite les réglages lors des essayages prothétiques. Il a longtemps été préconisé de diminuer la largeur des surfaces occlusales afin de diminuer les contraintes. Là encore, en l'absence de toute certitude scientifique, il convient de traiter la morphologie occlusale des prothèses sur implants de la même manière que les prothèses sur dents naturelles : hormis un déport important de l'axe de l'implant par rapport au centre de la surface occlusale, réduire la largeur ne réduit en rien les contraintes appliquées.

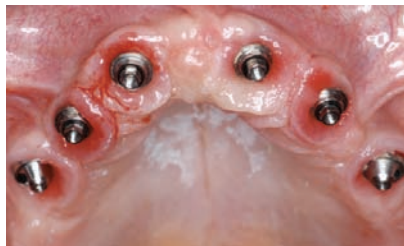**Lors de la mise en place clinique :** Faut-il mettre les prothèses sur implants en sous-occlusion ? Rien dans la littérature scientifique ne permet d'y répondre de manière certaine. Mis à part, la situation clinique très particulière d'un édentement encastré avec des piliers naturels adjacents parodontalement atteints et mobiles, la mise en sous occlusion des prothèses implanto-portées n'apporte aucune diminution des contraintes occlusales exercées. De plus, l'absence de calage peut avoir d'autres conséquences néfastes dans les rapports mandibulo-maxillaires.

Il n'existe pas de concept occlusal idéal et spécifique en denture naturelle ni a fortiori en implantologie. En revanche, comme la prothèse sur implant n'autorise aucune marge de compensation, il faudra instaurer un suivi occlusal plus attentif qu'en denture naturelle. En conclusion, en dehors des parafonctions, le rôle de l'occlusion est rarement l'élément déterminant dans les fractures implantaire. Toutefois, mal maîtrisé, il constitue au minimum un facteur précipitant voire aggravant dans les échecs prothétiques. La véritable interrogation est de savoir quand une contrainte occlusale devient une surcharge fonctionnelle, ce qui, à la lumière des publications actuelles, reste à déterminer. ■

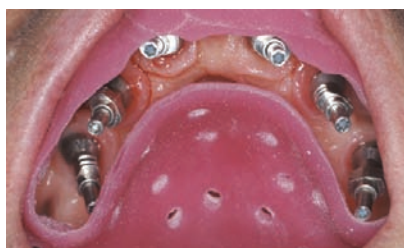

PATRICK  
LIMBOUR

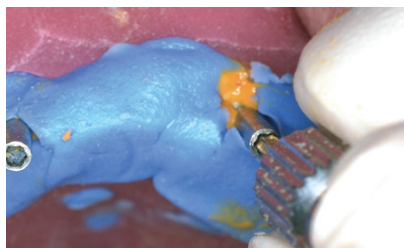
## Traitement de l'édentement complet



*Situation clinique : six implants équipés de leurs piliers coniques et non antirotationnels.*



*Essayage du PEI. Interférence d'un transfert en position de 16 à corriger.*



*Dévisage des transferts pick up.*



*Modèle de travail issu de l'empreinte de positionnement.*

**L**A STRATÉGIE THÉRAPEUTIQUE est la suivante : si le niveau osseux est suffisant, on pose des implants puis la prothèse est réalisée. Si le niveau osseux est insuffisant, deux voies s'ouvrent alors. Soit il faudra passer par des greffes osseuses, des chirurgies muco-gingivales, etc. avant de poser les implants, soit on choisit de poser les implants ainsi, et c'est au stade prothétique que seront effectuées les adaptations prothétiques (céramique rose, prothèse sur pilotis, PAP stabilisée par implants).

Quand l'on considère la sinistralité implantaire, la moitié des échecs concerne des problèmes de planification et de coordination. Il existe différents choix sur lesquels se prononcer : Des bridges sur pilotis ou classiques ? Quel nombre d'implants retenir ? Une armature coulée ou fraisée ? Privilégier une prothèse vissée ou scellée ? Opter pour la céramo-métallique ou pour la zircone céramique ?

### LES BRIDGES COMPLETS IMPLANTO-PORTÉS

Ils ont pour avantage de constituer une réelle reconstruction, laquelle permet la prolifération des papilles interdentaires tout en restaurant l'esthétique (même en cas de sourire gingival). Mais ils ne peuvent être envisagés que si l'on dispose d'un niveau osseux dans les trois plans de l'espace ainsi que d'un parfait positionnement des implants, d'un nombre d'implants suffisant et d'un geste chirurgical parfaitement précis. Cela a un coût.

### LES PROTHÈSES SUR PILOTIS

Elles constituent une solution esthétique dans les cas de crêtes osseuses résorbées. Elles exigent moins d'implants et leur coût est plus abordable. Cela étant, elles ont pour inconvénients de rendre le

contrôle de plaque plus difficile, d'utiliser des matériaux peu stables dans le temps (résine acrylique) qui impliquent un vieillissement comparable à celui des prothèses complètes traditionnelles. Il est toutefois possible d'en récupérer les armatures et de procéder à leur rénovation.

Pour un bridge, il faut huit implants au minimum pour 14 dents. Pour une prothèse sur pilotis, quatre à cinq implants sont suffisants pour 12 dents à la mandibule et cinq à six implants pour 12 dents au maxillaire.

Le concept « All on Four » a donné lieu à quelques désillusions concernant 43 patients (20 maxillaires et 15 mandibulaires). On compte 100 % de succès à la mandibule et 96,6 % de succès au maxillaire en nombre d'implants. Mais, ce sont toujours des implants postérieurs qui sont perdus, ce qui remet en cause l'ensemble du travail et aboutit à 16 % d'échecs prothétiques.

### ARMATURE COULÉE OU USINÉE ?

On s'oriente vers les techniques de fraissage par CFAO en raison de leur précision exemplaire. De plus, la CFAO est compatible avec le titane ou la zircone, et le coût des métaux précieux ainsi que la rareté du palladium vont nous amener à nous diriger de plus en plus vers ce type de système. La mise en œuvre des cobalt-chrome est compliquée dans la mesure où les déformations des armatures de grande portée obligent à des soudages.

### PROTHÈSES SCELLÉES OU VISSÉES ?

On préférera généralement le vissage puisqu'il est avéré que les fusées de ciment de scellement sont la cause majeure des péri-implantites (19 % des échecs selon Thomas Wilson, 2009).



Dans 81 % des cas, des fusées de ciment sont effectivement présentes.

Pour la prothèse vissée, il faut que les implants soient parallèles, le geste chirurgical doit donc être conduit avec l'objectif de visser les prothèses.

### CÉRAMO-MÉTALLIQUE OU CÉRAMO-CÉRAMIQUE ? TITANE OU ZIRCON ?

Avec l'utilisation de zircon, la réaction du parodonte est tout à fait satisfaisante et l'esthétique est améliorée. C'est donc une solution qu'on doit envisager.

Restent cependant des questions concernant la solidité dans le temps des bridges de grande portée. Quant à la liaison zircon-céramique, elle nécessite une grande rigueur au laboratoire. Sans compter que le coût de la zircon est élevé.

La spécificité des traitements des édentés complets, dès l'examen clinique, la simulation de la finalité prothétique, la mise en place des implants en fonction du projet prothétique et jusqu'au protocole chirurgical exigent une transversalité complète entre la chirurgie et la prothèse implantaire.

Le risque prothétique doit être géré au travers :

- de la précision des empreintes ;
- du contrôle de la qualité des modèles ;
- du parfait enregistrement du rapport intermaxillaire ;
- de la passivité des armatures ;
- de la collaboration étroite avec le laboratoire de prothèse ;
- des contrôles qui font partie intégrante du traitement.

Lors de l'examen clinique, l'essayage esthétique doit mettre en évidence le degré de soutien de la lèvre avec et sans le volet antérieur de cire. Le niveau

de la ligne du sourire est incontestablement déterminant.

Il faut examiner un certain nombre de considérations biomécaniques, en particulier la différence de seuil proprioceptif entre dents naturelles (20 µm), prothèse sur pilotis (50 µm) et prothèse adjointe complète (100 µm). D'où l'importance de prendre en compte l'antagoniste en sachant que, avec les implants, les contraintes sont directement transmises à l'os et que, dans le cas de parafunctions, les contraintes sont transmises à toutes les dents et que la résine permet une certaine absorption des forces.

Dans les cas de *cantilever*, le porte-à-faux doit être limité à 13 mm. Les études menées mettent en évidence une compression sur le premier implant et une traction sur les implants suivants.

### LES INDICATIONS DES DIFFÉRENTES SOLUTIONS

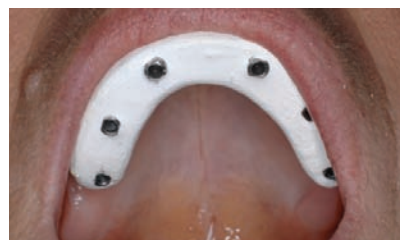#### 1. Bridge sur pilotis

- Niveau d'os insuffisant ;
- Refus de greffe ;
- Ligne du sourire basse ;
- Moyens financiers.

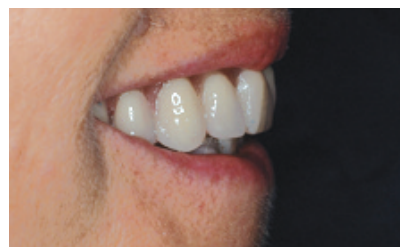#### 2. Bridge titane céramique

- Ligne du sourire haute ;
- Exigence esthétique ;
- Acceptation de la chirurgie d'apposition osseuse ;
- Coût plus élevé.

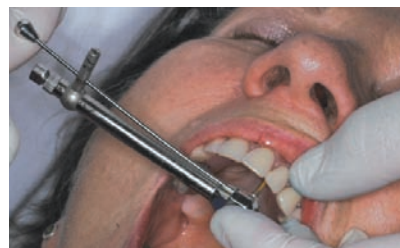Au total, le type de restauration doit être défini par le bilan clinique et radiologique ainsi que la simulation prothétique. Mais il ne faut jamais présager des souhaits de nos patients. C'est pourquoi nous devons présenter les différentes solutions possibles et articuler les choses pour trouver la solution. La mise en œuvre doit être prudente et rigoureuse. ■



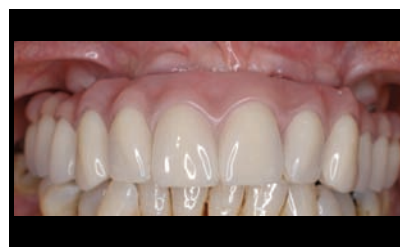*Clé (en plâtre) de validation du modèle de travail.*



*Montage des dents sur axe. Contrôle du soutien de la lèvre.*



*Serrage des minivis sur les piliers à 15 N/cm.*

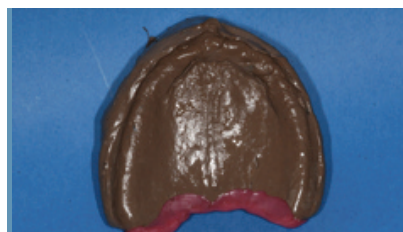

*Prothèse sur pilotis de 12 dents.*

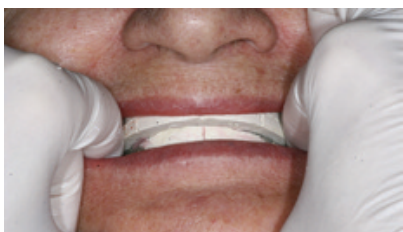

CORINNE  
TADDÉI

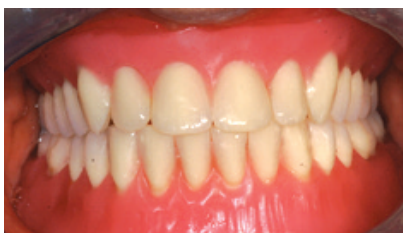## Prothèse complète amovible à compléments de rétention implantaires



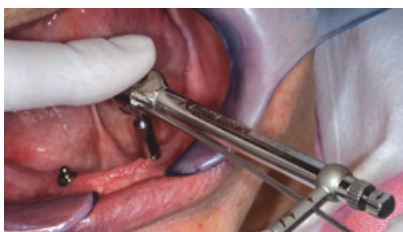Empreinte secondaire au Permlastic®.



Enregistrement du rapport intermaxillaire.



Essayage des maquettes en cire.



Vissage des parties mâles des systèmes d'attache.

**L**E DOMAINE DE LA PROTHÈSE AMOVIBLE a largement bénéficié de l'essor de l'implantologie, qui apporte de nouvelles perspectives thérapeutiques aux édentés totaux.

La rétention d'une prothèse complète dépend :

- de facteurs biomédicaux : morphologie des crêtes, état de la muqueuse, salive, état général ;
- de facteurs techniques et cliniques : empreintes primaires et secondaires, occlusion, équilibrage, laboratoire de prothèse ;
- de compléments de rétention tels les racines résiduelles et les implants.

Ces derniers et leur système d'attache doivent assurer une rétention supplémentaire d'une prothèse amovible complète conventionnelle, dont la sustentation et la stabilisation sont assurées par les tissus ostéo-fibro-muqueux.

Historiquement, divers compléments de rétention ont été proposés tels que les ressorts, les aimants répulsifs, les décharges, les valves et chambres à vide, les racines pourvues d'attaches de précision et les implants.

Dans le domaine de l'édentement total :

- la prothèse amovible à compléments de rétention implantaire (PACSI) représente une alternative simple à la prothèse fixée implanto-portée ou à la prothèse conventionnelle ;
- la prothèse amovible à compléments de rétention radiculaire

représente une alternative à la prothèse amovible implanto-portée lorsqu'il n'est pas possible d'incorporer des implants, ou à la prothèse conventionnelle.

Le protocole clinique en PACSI est simple et doit répondre à la fois aux exigences d'une prothèse conventionnelle, mais aussi à des spécificités liées aux implants et leurs systèmes d'attache.

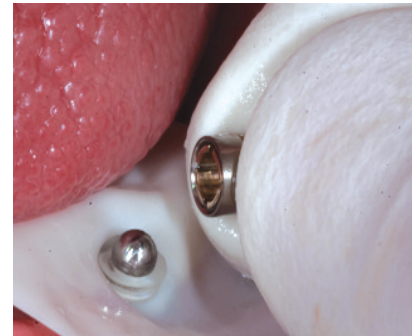
Il est essentiel dans un premier temps d'analyser la situation clinique, en particulier le degré de résorption des crêtes déterminant l'espace prothétique et ses conséquences (montage directeur, type d'attache, choix et montage des dents, grille métallique coulée (Micromesh...).

Toutes les étapes de la prothèse complète doivent être respectées. Quant aux spécificités, elles concernent principalement la phase chirurgicale, le choix du système d'attache et la connexion. La phase chirurgicale peut être envisagée soit avant la réalisation prothétique, soit après. Ce choix dépend, entre autres, de la valeur de la prothèse existante, de la réalisation de guides chirurgicaux, de la présence d'une armature métallique intra-résine... Le choix du système d'attache prend en compte le type d'implant, leur nombre, leur position et leur situation, la forme de l'arcade...

Enfin, la connexion peut être directe ou indirecte. L'option directe est privilégiée et répond à un protocole cli-

nique rigoureux. La technique directe est plus précise que la technique indirecte. En effet, pour cette dernière, l'enregistrement et le transfert de la position des implants par rapport au support ostéo-muqueux ne conduit qu'à une réplique approximative de la « réalité » du support ostéo-muqueux. La prothèse sur ancrages radiculaires demeure une technique performante pour optimiser l'équilibre prothétique d'une prothèse complète. Elle dépend cependant de la valeur intrinsèque et de la bonne

répartition des racines sollicitées. L'incorporation d'implants offre un recours plus fiable pour la plupart des situations, et en particulier dans les cas de délabrement sévère du lit prothétique. ■

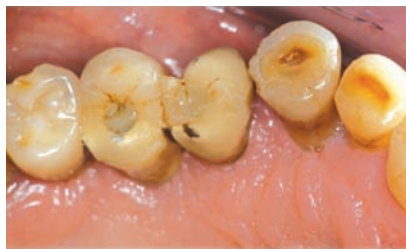

*Connexion directe dans la cavité buccale : mise en place de la matrice sur la patrice.*

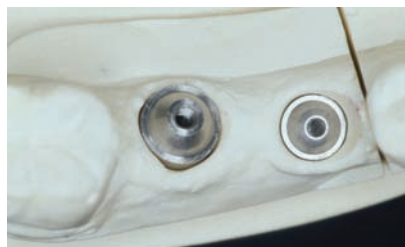

PATRICK  
SIMONET

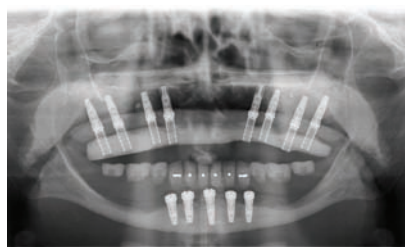
## Les échecs implantaires



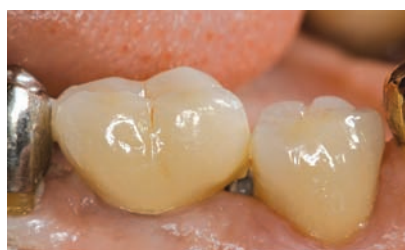Complications liées à des parafonctions.



Complications liées à la position de l'implant.



Vérification avec une clé en plâtre.



Complications liées à la liaison dent naturelle/implant.

**L**ES CAUSES DE CES ÉCHECS ont des origines diverses.

### LES PARAFONCTIONS

Ces échecs sont provoqués par une surcharge occlusale liée pour partie à des forces obliques d'intensité et de fréquence accrues. A défaut de pouvoir guérir, il convient de contrôler ces surcharges fonctionnelles en imposant le port nocturne d'une gouttière occlusale.

### LA POSITION DES IMPLANTS

Ne se conçoit que ce qui peut être bien visualisé. D'où l'intérêt d'une maquette prospective, d'un guide radiologique puis chirurgical pour éviter des déconvenues esthétiques.

### DES DÉFAUTS D'ADAPTATION DE L'INFRASTRUCTURE

Particulièrement en prothèse transvissée, la vérification du maître-modèle est impérative avant la réalisation de la prothèse au laboratoire. Des différentes techniques proposées, celle de la clé en plâtre est la meilleure.

### LE DÉVISSAGE

Si le risque zéro n'existe pas, il est cependant possible d'en réduire le nombre. Toujours utiliser une clé dynamométrique. Respecter les indications du fabricant quant au couple à exercer. Revoir le patient 8 jours après la pose, pour revisser les vis. Vérifier l'occlusion régulièrement afin d'éliminer toutes les composantes obliques. De préférence, solidariser entre-eux les éléments prothétiques.

### LA TECHNIQUE DE CFAO

Quoi qu'en disent les industriels, les infrastructures en titane ou en zirconium peuvent se fracturer. Il existe peu de recul et d'études cliniques concernant la zirconium. La prudence est requise quant à leur utilisation chez les patients parafonctionnels.

### LA SOLIDARISATION DENT NATURELLE-IMPLANT

Cela ne doit pas être l'option prothétique de première intention. Mais il faut bien reconnaître que lorsque l'indication clinique est parfaitement posée et réalisée, cette option présente des avantages techniques indéniables. ■



BERNARD SCHWEITZ

## Les complications biologiques et la maintenance

**L**A MAINTENANCE IMPLANTAIRE VISE À PRÉVENIR la survenue de péri-implantites. La résistance des tissus de soutien à la progression de l'inflammation est moins efficace sur implants que sur dent naturelle car les fibres conjonctives sur dent naturelle sont perpendiculaires à la surface radulaire, ce qui n'est pas le cas sur implant.

Deux types de problèmes inflammatoires peuvent survenir :

**La mucosité sur implant.** Elle correspond à la gingivite sur dent naturelle. Il s'agit d'une inflammation marginale ou d'un saignement au sondage que l'on rencontre chez 50% des patients qui ne sont pas pris en charge dans des programmes de suivi régulier.

**La péri-implantite.** Il s'agit d'une mucosité associée à une destruction osseuse. Elle correspond à la parodontite en denture naturelle. Définir sa prévalence est plus complexe car la définition peut varier suivant les auteurs. Les critères, encore valables aujourd'hui, acceptent comme « normale » une ostéolyse de 1,5 mm après un an de fonction puis de 0,2 mm par an les années suivantes (Albrektsson et Isidor, 1996). Au-delà de ces valeurs, on considère qu'il y a péri-implantite. La prévalence serait alors de 7 % à 15 % des implants sur un suivi moyen de 10 ans.

Les études avec un niveau de preuve suffisant corrélient la péri-implantite à trois facteurs principaux :

1. La présence de plaque dentaire. Associés à la plaque, les facteurs locaux limitant l'accès au brossage doivent être évités. Il s'agit des émergences prothétiques présentant de forts surcontours ou des « becs » vestibulaires, et la présence de tissus mobiles non kératinisés autour des implants.

2. Le passé de la maladie parodontale, notamment dans sa forme agressive, y compris chez l'édenté total. Plus qu'un problème pu-

rement microbien, il faut y voir l'implication d'une susceptibilité individuelle.

3. Le tabagisme. À moyen et à long terme, l'ostéolyse péri-implantaire est plus marquée chez les patients fumeurs.

Parmi les facteurs locaux, la fuite de ciment de scellement dans l'environnement péri-implantaire provoque fréquemment une péri-implantite. Des données récentes démontrent que les surfaces implantaire rugueuses augmentent le risque de progression de la péri-implantite par rapport aux surfaces usinées.

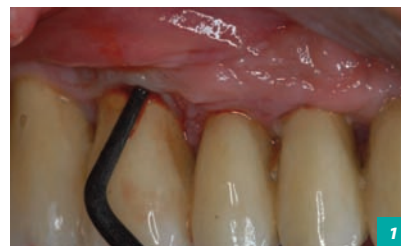Enfin, des études au niveau de preuve moins élevé corrélient la péri-implantite au diabète et à un facteur génétique.

### Le suivi implantaire

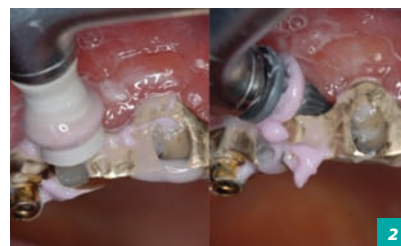La maintenance implantaire commence immédiatement après la pose des implants car l'exposition d'une vis de couverture, ou le dévissage d'une vis de cicatrisation, peut aboutir à une ostéolyse marquée.

Après la pose de la prothèse, la périodicité du suivi est calquée sur le suivi parodontal chez l'édenté partiel et varie de trois mois à un an selon le risque parodontal. Chez l'édenté, elle est fonction des facteurs de risque (indice de plaque, tabac, maladie parodontale passée). La séance de suivi implantaire consiste en un sondage péri-implantaire (au minimum annuel) qui mettra en évidence la profondeur du sondage, mais aussi d'éventuels saignements. La radiographie n'est pas systématique, mais sera faite en cas d'approfondissement au sondage.

Les objectifs de la séance de maintenance sont les mêmes que pour les dents naturelles : suppression de la plaque dentaire et du tartre au moyen de curettes manuelles en fibre de carbone **1**, éventuellement en titane, et finition avec des cupules en caoutchouc de forme diverses et de pâtes à polir à faible granulométrie **2**. Certains fabricants



Insertion d'une curette en fibre de carbone dans le sulcus péri-implantaire.



Polissage final d'une barre fraisée supra-implantaire.

proposent des inserts en fibres de carbone ou des aéropolisseurs spécifiques. Les inserts métalliques sont à proscrire.

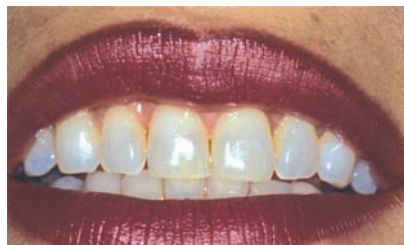En cas de péri-implantite, le traitement non chirurgical à l'aide des instruments précédemment décrits peut être efficace. Mais la littérature montre que seul le traitement chirurgical par débridement mécanique semble être performant.

En l'absence d'autre stratégie, la maintenance implantaire régulière reste la seule option dont nous disposons pour limiter le risque de complication biologique péri-implantaire. La fréquence sera individualisée en fonction de la présence des facteurs de risque de la péri-implantite (plaque dentaire, passé de parodontite et tabagisme). Pour permettre cette maintenance, les constructions supra-implantaires doivent permettre un bon accès au brossage ainsi qu'au sondage péri-implantaire. ■

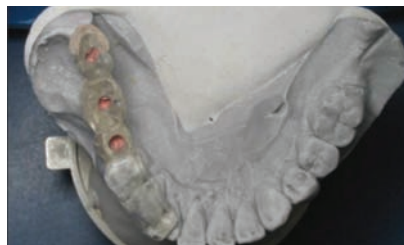

PATRICK  
MISSIKA

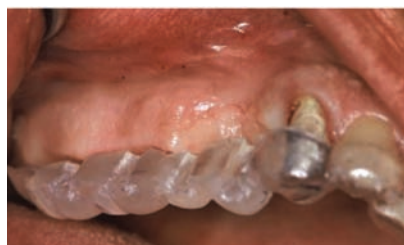## Obligations légales au cabinet dentaire



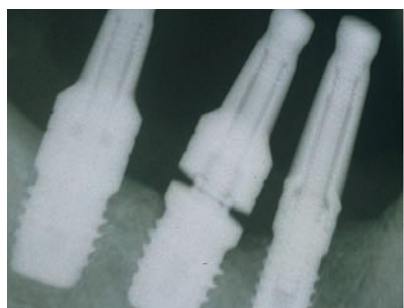Évaluer la ligne du sourire.



Guide d'imagerie.



Transformation du guide d'imagerie  
en guide chirurgical par suppression  
du volet vestibulaire.



Vérification radiographique :  
l'un des transferts n'est pas en place.

**L** E BUT DES IMPLANTS est de donner à nos patients une prothèse esthétique et fonctionnelle. Pour cela, il faut :

### 1. Évaluer la ligne du sourire

Le praticien devra évaluer le soutien de la lèvre supérieure ou inférieure. Profession et niveau d'exigence du patient sont bien souvent en rapport réciproque.

### 2. Établir le bilan préprothétique

Le wax-up ou le montage directeur permet de préfigurer la prothèse et de confectionner le guide d'imagerie (Simplant ou Nobelguide). Le projet doit être communiqué au chirurgien. Le plan de traitement doit être validé par les deux praticiens chirurgien et prothésiste et doit faire l'objet d'un document écrit.

### 3. Faire le bilan radiologique

Radiographie panoramique, bilan long cône, imagerie 3D (NewTom®).

### 4. Compléter l'examen clinique

#### par la palpation des tables osseuses

Attention ! Il n'est pas obligatoire de faire de scanner en cas d'extraction-implantation immédiate ni en cas d'implant symphysaire si on a déjà une téléradio et une panoramique.

### 5. Informer le patient

Il convient d'informer le patient en lui exposant les avantages et les inconvénients du traitement, les autres traitements possibles et en lui expliquant les risques, complications, succès estimés selon les statistiques et en rapport avec son cas, mais aussi ce qui pourrait être fait en cas d'échec. Les modalités d'information sont verbales. C'est au praticien d'apporter la preuve de l'information qu'il a donnée au patient et elle est à consigner dans le dossier. Le consentement éclairé du patient est à formaliser dans un document écrit et signé.

### 6. Pour le bloc opératoire

Il n'est pas obligatoire de disposer d'un bloc opératoire pour la pose des implants. En revanche un bloc ou une pièce aménagée dédiée à l'implantologie sont nécessaires pour

les greffes et la chirurgie des sinus.

### 7. Choisir un système implantaire

Il convient d'opter pour un système ayant fait l'objet d'études et de publications.

**8. Faire des contrôles radiologiques** des transferts d'empreinte et des piliers.

### 9. Avoir une clé de repositionnement

Elle sera réalisée sur un articulateur.

### 10. Avoir une clé dynamométrique

### 11. Assurer la maintenance

### 12. Mener la démarche prothétique dans le respect des règles de l'art

### 13. Tenir un dossier médical irréprochable

### 14. Remplir son obligation de traçabilité

Elle porte notamment sur les implants, les matériaux de comblement...

### 15. Expliquer les choix thérapeutiques

### 16. Dupliquer les documents et comptes rendus

Il est important de garder les devis originaux, de conserver un devis signé et d'avoir une formation adaptée.

Quelques conseils pratiques peuvent être ajoutés à ces obligations légales :

- Il est judicieux d'être son propre assureur en intégrant les complications dans un surcoût évalué à 5%.
- Dans les grandes restaurations, il convient d'une part de sectoriser les prothèses et d'éviter les restaurations complètes d'un seul bloc et d'autre part de solidariser les implants.
- Le système « All on Four » au maxillaire n'est pas conforme aux données acquises de la science. Il vaut mieux lui préférer six implants solidarisés au maxillaire.
- La mise en charge immédiate pour les dents unitaires au maxillaire n'est pas conforme aux données acquises de la science.
- Le système Beep'NTrack est un système de codes barres scannés qui assure une traçabilité chirurgicale sans faille et la réalisation d'un compte rendu opératoire qui est directement transféré sur l'ordinateur. ■